

**AZƏRBAYCAN RESPUBLİKASI**

*Əlyazması hüququnda*

**UŞAQLIQ CİSMİ XƏRÇƏNGİNİN  
DİAQNOSTİKASI VƏ PROQNOZUNDA  
ELEKTRON MİKROSKOPİK MÜAYİNƏNİN ƏHƏMİYYƏTİ**

İxtisas: 3224.01 - Onkologiya

Elm sahəsi: Tibb

İddiaçı: **Samirə İlyas qızı Səfərova**

Fəlsəfə doktoru elmi dərəcəsi almaq üçün təqdim edilmiş  
dissertasiyanın

**AVTOREFERATI**

**Bakı – 2021**

Dissertasiya işi Azərbaycan Tibb Universitetinin Onkologiya kafedrası və Azərbaycan Tibb Universitetinin Elmi Tədqiqat mərkəzinin Elektron-Mikroskopik laboratoriyasında yerinə yetirilmişdir.

Elmi rəhbər: AMEA-nın həqiqi üzvü, əməkdar elm xadimi, akademik, tibb elmləri doktoru, professor  
**Əhliman Tapdıq oğlu Əmiraslanov**

Elmi məsləhətçi: tibb elmləri doktoru, professor  
**Habil Kamil oğlu Muradov**

Rəsmi opponentlər: tibb elmləri doktoru, professor  
**İslam Şərif oğlu Mahalov**

tibb elmləri doktoru  
**Əbülfəz Ağasoltan oğlu Soltanov**

tibb üzrə fəlsəfə doktoru  
**Mahmud Mir Vaqif oğlu Bağırzadə**

Azərbaycan Respublikasının Prezidenti yanında Ali Attestasiya Komissiyasının Azərbaycan Respublikası Səhiyyə Nazirliyi Milli Onkologiya Mərkəzinin nəzdində fəaliyyət göstərən FD 1.02 Dissertasiya şurası

Dissertasiya şurasının sədri: AMEA-nın həqiqi üzvü, əməkdar elm xadimi, akademik, tibb elmləri doktoru, professor  
\_\_\_\_\_  
**Cəmil Əziz oğlu Əliyev**

Dissertasiya şurasının katibi: tibb üzrə fəlsəfə doktoru  
\_\_\_\_\_  
**Rəşad Saleh oğlu Zeynalov**

Elmi seminarın sədri: tibb elmləri doktoru, professor  
\_\_\_\_\_  
**Fuad Əlövsət oğlu Mərdanlı**

## İŞİN ÜMUMİ XARAKTERİSTİKASI

**Mövzunun aktuallığı işlənmə dərəcəsi.** Endometrium xərçəngi (EX) qadınlarda təsadüf olunan şişlər arasında süd vəzi xərçəngindən sonra 7,1% təşkil edərək 2-ci yeri tutur<sup>1</sup>. Hər il dünyada 200.000-ə qədər yeni xəstələnmə halı və 50.000-ə yaxın ölüm hadisəsi qeydə alınır. Cancerresearch.uk məlumatlarına görə, EX-lə xəstələnmə halları, 90-cı ildən etibarən 56% artıb. 2030-cu ilə qədər xəstələnmənin 60% artması gözlənilir bu isə, problemin aktuallığını, diaqnostik, proqnostik amillərin daha dərindən araşdırılmasını tələb edir. Uşaqlıq cismi xərçəngi (UCX) Azərbaycan Respublikasında qadınların bədxassəli şişlərlə xəstələnmə strukturunda əsas nozoloji formalara aiddir. Onun ekstensiv göstəriciləri 7,3% təşkil edir. Bu patologiyadan ölüm əmsalı bütövlükdə, şəhər üzrə 100 min əhaliyə 3,2 təşkil edir. Letallıq göstəricisi 19,7% təşkil edir<sup>2</sup>.

EX, hormondan asılı şişlər qrupuna aiddir və cinsiyyət steroid hormonları üçün hədəf kimi çıxış edir. Hipotalamo-hipofizaryumurtalıq sistemində baş verən funksional və anatomik dəyişikliklər, hormonal homeostazın pozulması endometriumda proliferativ prosesə, gələcəkdə isə- hiperplastik proseslərin inkişafına səbəb olur. Bu hiperplastik proseslər bədxassəli neoplaziyanın inkişafı üçün fon yaradır<sup>34</sup>.

---

<sup>1</sup>Давыдов М.И., Заболеваемость злокачественными новообразованиями населения России и стран СНГ в 2008 году // Вестник РОНЦ им. Н.Н.Блохина РАМН, 2010, т. 21, № 2 (прил.1), с. 55 Давыдов М.И., Аксель Е.М.

<sup>2</sup>Алиев Д.А., Эпидемиологические аспекты злокачественных новообразований в Азербайджанской Республике // Azərbaycan Onkologiya Jurnalı. Bakı, 2014, № 2, s. 32-38 Алиев Д.А., Марданлы Ф.А., Гулиев Ф.А., Зейналова У.А., Мададова В.М.

<sup>3</sup>Сидорова И.С., Прогнозирование рака тела матки у женщин с гиперпластическими процессами эндометрия в пременопаузальном возрасте // Акушерство. Гинекология. Репродукция, 2012, том 6 № 2, с 18-24 Сидорова И.С., Коган Е.А., Бабурин Д.В.

<sup>4</sup>Asam, C. Subcellular localization of the chemotherapeutic agent doxorubicin in renal epithelial cells and in tumor cells using correlative light and electron microscopy / C.Asam, K.Buerger, [et al.] // Clin Hemorheol Microcirc. 2019. 73(1), - p.157-167

EX-in ən həlledici və sonuncu diaqnostika metodu morfoloji dəyişikliklərin xarakterini təyin etməyə imkan verən histoloji metodudur. Şişin histoloji variantı, UCX diaqnozlu xəstələrin yaşama proqnozunun vacib amillərindən biridir. Bəzən yalnız patohistoloji müayinə üsulu diaqnostik və proqnostik amillərin seçilməsi prosesin düzgün qiymətləndirilməsi üçün kifayət etmir. Hazırda istifadə olunan Transmission Elektron Mikroskop (TEM), ənənəvi işıq mikroskopu (İM) ilə müqayisədə, bir sıra üstünlükləri vardır. EM-ya üsulu endometrium karsinomalarının həm çoxsaylı histoloji variantları arasında, həm də xoşxassəli və atipik hiperplaziyalar arasında diferensial diaqnostikanın aparılmasına imkan yaradır<sup>56</sup>.

Diaqnostik səhvlərin mövcud olması morfoloji müayinənin aparılma texnologiyasının qeyri-mükəmməl olması ilə əlaqədardır. Müasir histologiyada mənfi səhv cavabların sayının az olmasına baxmayaraq, bu problem tam həll edilməmiş və aktuallığını itirməmişdir. Bu baxımdan EM-ya üsulunun tətbiqi diferensial diaqnostikanın aparılmasında deyilən çatışmazlıqları aradan qaldırmağa imkan verir. EM müayinənin istifadəsi xərçəngin inkişaf amillərini aşkar etməyə, diaqnozun düzgün və vaxtında qoyulmasına, optimal müalicə taktikasının seçilməsinə və xəstəliyin profilaktika tədbirlərinin aparılmasına kömək edir<sup>789</sup>.

---

<sup>5</sup> Grund S., Direct Cell–Cell Interactions in the Endometrium and in Endometrial Pathophysiology // Int J Mol Sci. 2018; 19(8): -p.2227Grund S., Grümmer R.

<sup>6</sup> Agnieszka Kurek, Methods for Studying Endometrial Pathology and the Potential of Atomic Force Microscopy in the Research of Endometrium / Agnieszka Kurek, Estera Kłosowicz, Kamila Sofińska, Robert Jach, Jakub Barbasz // Cells 2021 Jan 22; 10(2) - p.219

<sup>7</sup> Noble, J.M. Direct Comparison of Optical and Electron Microscopy Methods for Structural Characterization of Extracellular Vesicles. / J.M.Noble, L.Monét Roberts, N.Vidavsky [et al.] // Journal of Structural Biology. – 2020. doi10.1016/j.jsb.2020.107474.

<sup>8</sup> Clarke B.A., Endometrial carcinoma: controversies in histopathological assessment of grade and tumour cell type.// J ClinPathol.- 2010;63(5).-p.410-5.Clarke B.A., Gilks C.B.

<sup>9</sup>Bohîlţea RE, Project for the National Program of Early Diagnosis of Endometrial Cancer Part I //J. Med Life. 2015. 8(3). –p. 305–314.Bohîlţea RE, Ancăr V, Cirstoiu MM et al.

Ultrastruktur səviyyədə hüceyrə atipizminin bir çox əlamətlərini aşkar etmək mümkündür. Hüceyrəarası kontaktların pozulması və/və ya itirilməsi neoplastik prosesin əsas əlamətlərindən biridir. Müxtəlif növ hüceyrə kontaktlarının pozulması endometrium adenokarsinomalarında geniş təsvir edilsə də, EX-ə xas olan elektron mikroskopik görüntü, kəmiyyət və keyfiyyət meyarları hələ tam aydınlaşdırılmamış və sistemləşdirilməmişdir.

**Tədqiqatın obyektı və predmeti:** Tədqiqat kontingentini Azərbaycan Tibb Universitetinin Onkoloji Klinikasında 2011-2018-ci illərdə müalicə almış və müşahidə altında saxlanılan uşaqlıq cismi xərçəngi diaqnozlu xəstələr təşkil etmişdir. Tədqiqat kontingentinə daxil olan xəstələrin sayı 167 nəfərdir. 132 – əsas qrup, UCX olan xəstələr, 35 – kontrol qrup: Atipik vəzili hiperplaziya (AVH) olan xəstələr. Bu xəstələrdə klinik, laborator, instrumental, radioloji, histoloji, elektron mikroskopik üsulla müayinələr aparılmışdır. Alınan nəticələrin kompyuter-elektron bazası yaradılmış, əsas və əlavə qrup xəstələrin elektron mikroskopik və patohistoloji müayinə nəticələrinin müqayisəli alqoritmi tərtib edilmişdir.

**Tədqiqatın məqsəd və vəzifələri:** Uşaqlıq cismi xərçənginin diaqnostikası, histogenezinin təyinində və proqnozlaşdırılmasında elektron mikroskopik müayinənin əhəmiyyətinin təyinindən ibarətdir.

1. 2011-2018-ci illərdə uşaqlıq cismi xərçənginin endometroid növü olan xəstələrin klinik- morfoloji səciyyəyəndirilməsi;
2. Atipik vəzili hiperplaziya və endometrium adenokarsinomalarının diaqnostik, elektron mikroskopik görüntüsünün müqayisəli təhlili;
3. Endometrium adenokarsinomalarının elektron mikroskopik, diaqnostik təsviri alqoritminin formalaşdırılması;
4. Endometrium adenokarsinomalarının müxtəlif histoloji variantlarının ultrastruktur göstəricilərinin sistemləşdirilməsi;
5. Müəyyən edilən ultrastruktur parametrlərin proqnostik əhəmiyyətinin araşdırılması.

**Tədqiqat metodları.** Uşaqlıq cismi xərçəngi olan xəstələrin ambulator kartları, xəstəlik tarixləri, klinik, US, KT, MRT və immunoferment müayinələrin nəticələri təhlil edilmişdir. elektron mikroskopik müayinə (EMM), uşaqlıq cisminin xərçəngönü və

UCX diaqnozlu xəstələrin qaşıntı və götürülmüş toxuma materiallarında aparılmışdır. Əvvəlcə əldə olunmuş materiallar histoloji olaraq müayinə edilmiş, rəyləri dəqiqləşdirildikdən sonra UCX və AVH diaqnozlu xəstələrin müayinə materialları, EMM vasitəsilə tədqiq edilmişdir. Ultrastruktur tədqiqatlar JEM - 1400 (Yaponiya) markalı elektron mikroskopunun köməyi ilə aparılmışdır. Toplanmış materialların kompyuter bazası yaradılmış, alınmış məlumatlar biostatistik üsullara işlənmişdir.

### **Müdafiəyə çıxarılan əsas müddəalar:**

1. Uşaqlıq cismi adenokarsinomalarının müxtəlif özünəməxsus ultrastruktur quruluşu mövcuddur ;
2. Endometrium hüceyrələrinin elektron mikroskopik göstəriciləri diferensial-diaqnostik əhəmiyyətə malikdir;
3. Uşaqlıq cismi adenokarsinomalarının müxtəlif variantlarının elektron mikroskopik quruluşu şişin histoloji diferensiasiyasından asılıdır;
4. Endometrium adenokarsinomalarının ultrastruktur göstəriciləri mühüm proqnostik meyarlardan biridir.

**Tədqiqatın elmi yeniliyi.** Uşaqlıq cismi adenokarsinomalarının eyni zamanda həm morfoloji, həm də elektron mikroskopik görüntüsü ətraflı təhlil edilmişdir. EMM-nin köməyi ilə ultrastruktur səviyyədə endometriumun bədxassəli dəyişiklikləri zamanı hüceyrə və toxuma arxitektikasının pozulması, xüsususilə də hüceyrə kontaktlarının reorqanizasiyası, neovaskulyarizasiyanın formalaşmasının xüsusiyyətləri barədə vacib məlumatlar əldə edilmişdir. Bundan əlavə, qeyd edilən müayinə hesabına endometrium adenokarsinomalarını təşkil edən hüceyrələrin orqanoid elementlərinin kəmiyyət və keyfiyyət dəyişiklikləri öyrənilmişdir. Əldə edilən göstəricilər həmçinin AVH zamanı tədqiq olunaraq, qeyd edilən patologiyanın toxuma- və sitospesifik görüntüsü təsvir olunmuş, müqayisəli diaqnostik alqoritm qurulmuşdur. Bu alqoritm AVH ilə endometrium adenokarsinomaları arasında diferensial diaqnostika imkanlarını asanlaşdırır. Eyni zamanda endometrium adenokarsinomalarının yüksək, orta və aşağı diferensiasiyalı (G1, G2, G3) variantlarının elektron mikroskopik səciyyələndirilməsi aparılaraq, diferensial diaqnostik kriterilər formalaşdırılmışdır.

Müxtəlif variant uşaqlıq cismi adenokarsinomalarının ultrastruktur göstəricilərinin proqnostik əhəmiyyəti dəyərləndirilmişdir. Bu meyarların şişin histoloji növündən asılı olaraq kliniki gedişə və xəstəliyin proqnozuna olan təsiri öyrənilmişdir.

**Tədqiqatın nəzəri və praktik əhəmiyyəti:** Dissertasiya işinin nəticələri UCX diaqnozlu xəstələrdə bu patologiyanın diferensial diaqnostikasını, proqnozlaşdırılmasını asanlaşdırmaqla yanaşı, müalicə effektinin yüksəlməsinə kömək edir. Həmçinin, endometriyumun adenokarsinoma hüceyrələrinin ultrastruktur dəyişikliyi, şişin müxtəlif diferensiasiya variantları zamanı etibarlı proqnostik qiymətləndirmə aparılmasına imkan verir.

Dissertasiyanın nəticələri onkoginekoloqların, cərrahların və morfoloqların gündəlik təcrübəsində önəm daşıyır və praktiki əhəmiyyətə malikdir.

**Aprobasiyası və tətbiqi:** Dissertasiyanın fraqmentləri aşağıdakı elmi konfranslarda müzakirə edilmişdir: Ümummilli lider H.Ə. Əliyevin ad gününə həsr olunmuş elmi-praktiki konfrans (Bakı, 2017); AMEA-nın 11-17 mart 2019-cu il tarixində Elm həftəsinə həsr olunmuş (biologiya və tibb üzrə) seminarla məruzə ilə çıxış (Bakı, 2019); Bakı Dövlət Universiteti nəzdində tibb fakültəsinin yaradılmasının 100 illik yubileyinə həsr edilmiş “Təbabətin aktual problemləri 2019” beynəlxalq elmi-praktik konfrans (Bakı, 2019) poster və çıxış; Tibbin görən gözü. Şüa diaqnostikasının aktual problemlərinə həsr olunmuş beynəlxalq elmi praktik konfrans (Bakı, 2019). Dissertasiyanın əsas müddəaları Azərbaycan Tibb Universitetinin Onkologiya, Histologiya embriologiya və sitologiya kafedralarının, Onkoloji klinikanın əməkdaşlarının 01.04.19-cu il tarixində keçirilən birgə iclasında (Bakı, 2019) ilkin muzakirədən keçmişdir. Milli Onkologiya Mərkəzinin nəzdində fəaliyyət göstərən FD 1.02 Dissertasiya şurasının Elmi seminarında 06.04.2021-ci il tarixində (protokol № 1) müzakirə olunmuşdur (Bakı, 2021).

**Nəşrlər.** Dissertasiya işi mövzusu üzrə dissertasiyanın əsas müddəalarını əks etdirən 23 elmi iş, onlardan elmi məqalə sayı 10, 2 həmmüəllifsiz yerli, 2 həmmüəllifsiz xarici, 13 tezis 4 həmmüəllifsiz xarici, 2 həmmüəllifsiz tezis yerli nəşrlərdə çap edilmişdir.

**Alınmış nəticələrin tətbiqi.** Tədqiqatın nəticələri Azərbaycan

Tibb Universitetinin Onkoloji Klinikasında və Histologiya, sitologiya və embriologiya kafedrasında tətbiq edilir. Dissertasiya işi 2013-cü il tarixində Azərbaycan Respublikasının Prezidenti yanında Elmin İnkişafı Fondunun №EİF/GAM-2-2013-2(8)-25/19/3saylı Qrant müsabiqəsi üzrə qalib olmuşdur.

**Dissertasiya işinin yerinə yetirildiyi təşkilatın adı.** Tədqiqat işi Azərbaycan Tibb Universitetinin Onkoloji Klinikasının bazasında və Elmi-tədqiqat mərkəzinin elektron mikrosopik laboratoriyasında aparılmışdır.

**Dissertasiyanın struktur bölmələrinin ayrılıqda həcmi.** Dissertasiya Azərbaycan dilində yazılmış, ümumi həcmi 231.600 işarə təşkil etməklə: giriş (13.200 işarə), I fəsil – ədəbiyyat icmalı (59.000 işarə), II fəsil - material və metodlar (20.800 işarə), şəxsi tədqiqatlara həsr olunmuş 3 fəsildən (31.300 + 70.900 + 6.100 işarə), yekun, nəticə, praktik tövsiyə (30.300 işarə) və ədəbiyyat siyahısından ibarətdir. Dissertasiya 18 cədvəl, 45 şəkil və qrafiklərlə, əyaniləşdirilmişdir. Ədəbiyyat siyahısı 160 mənbəni əhatə edir.

## **TƏDQIQATIN MATERIAL VƏ METODLARI**

Tədqiqat Azərbaycan Tibb Universitetinin (ATU) Onkoloji Klinikasında, Elmi-Tədqiqat Mərkəzinin elektron mikroskopik laboratoriyasında, ATU-nun histologiya, sitologiya və embriologiya kafedrasında, endometrial adenokarsinoma, AVH və sadə hiperplaziya diaqnozu təsbit edilmiş xəstələrin əməliyyat və arxiv məlumatlarının istifadəsi ilə aparılmışdır. Bu diaqnozlu xəstələrin ambulator kart və xəstəlik tarixləri nəzərdən keçirilmişdir. Tədqiqat həm retrospektiv, həm də prospektiv şəkildə aparılmışdır. Tədqiqata qeyri-rezektabel şişlər, neoadyuvant kimyəvi və ya şüa müalicəsi qəbul etmiş; uzaq metastazları olan; ilkin olaraq residivlə müraciət etmiş; yanaşı olaraq yumurtalıq, vulva və digər cinsiyyət üzvlərinin, eləcə də müştərək ekstragenital şişləri olan xəstələr daxil edilməmişdir. Bu işin əsasını UCX diaqnozu təsbit edilmiş 132 xəstə (əsas qrup) və kontrol qrupu təşkil edən 35 AVH xəstə təşkil edir.

Xəstələrin anamnestic məlumatları ətraflı öyrənilmiş, klinik, laborator və instrumental tədqiqatlar (baxış, vaginal və ultrasəs



müayinə, uşaqlığın diaqnostik qaşıntısı) aparılmışdır. Kliniki, ultrasəs, morfoloji və EMM nəticələri sistemləşdirilmiş və təhlil edilmişdir.

Xəstələrin yaş həddi 39-84 yaş arasında dəyişərək, orta yaş göstəricisi  $58,5 \pm 0,6$  il olmuşdur. Şikayətlər hər iki qrup xəstələr üçün qeyri-spesifik olub, uşaqlıq yolundan qanlı və ya ağımtıl-boz ifrazatın, qarının aşağı nahiyəsində ağrıların olması ilə özünü göstərmişdir. Müalicənin həm yaxın, həm də uzaq nəticələri haqqında məlumatlar xəstənin vəziyyəti barədə ətraflı anamnezin yığılması yolu ilə həyata keçirilmişdir.

Patohistoloji və EM müayinə üsulunun öyrənilməsi məqsədi ilə UCX və xərçəngönu xəstəliyi olan pasiyentlərdən götürülmüş əməliyyat materiallarından əldə olunmuş nümunələr (uşaqlıq cisminin patoloji törəmə, törəmə ətrafı və dəyişilməmiş nahiyələrdən götürülmüş, uşaqlığın bütün qatlarından ibarət 1,5-sm ölçülü toxuma tikələri) 1.0M fosfat buferində hazırlanmış (pH=7.4) 2.5%-li paraformal-aldehid, 4%-li surcosa, 0.1%-li pikrin turşusundan ibarət məhlulda fiksə olunaraq elektron mikroskopiya laboratoriyasına təqdim edilmişdir. Tam hazır bloklar qəliblərdən ayrılaraq Leica EM UC7 ultramikrotomu vasitəsilə əvvəlcə yarımnazik (1mkm) kəsiklər hazırlanmışdır.

Ultranazik kəsiklər 80-120KV gərginlik altında JEM-1400 transmission elektron mikroskopunda (JOEL-Yaponiya markalı) tədqiq edilərək alt və yan kameralar (Veleta) vasitəsilə elektronogrammalar çəkilmişdir. TİF formatında çəkilmiş mikrofoto və elektronogramlarda Almanyanın "Olympus Soft Imaging Solution GmbH" şirkəti tərəfindən hazırlanmış təsvirin morfometrik analizi kompyuter proqramı (The TEM imaging platform) vasitəsilə kəsiklərdə toxuma və hüceyrələrin morfometrik parametrləri (uzunluğu, diametri, perimetri, sahəsi, form faktoru və s.) yarımavtomat vəziyyətində müəyyən edilmişdir. Tədqiqat nəticəsində 116 ədəd blok, onlardan 720 ədəd yarımnazik və 560 ədəd ultranazik kəsiklər hazırlanmış, 760 ədəd foto və 1227 ədəd elektronogramma çəkilmişdir.

Tədqiqatın gedişində alınmış rəqəm göstəriciləri biostatistikanın variyasiya (U-Mann-Whitney), diskriminant (Pearson Chi-Square) və reqressiya (Kaplan-Meier) meyarı ilə Log Rank (Mantel-Cox) model üsullarının tətbiqi ilə EXCEL-2016 elektron cədvəlində və SPSS-22 paket proqramında aparılmışdır.

## TƏDQIQATIN NƏTİCƏLƏRİ VƏ ONLARIN MÜZAKİRƏSİ

Endometrium adenokarsinomalarının üç histoloji variantının – yüksək G1 (53 xəstə, 40,2%), orta G2 (40 xəstə, 30,3%) və aşağı diferensiasiyalı G3 (39 xəstə, 29,5%), həmçinin 35 AVH-nın klinik və ultrastruktur xüsusiyyətlərinə ayrı-ayrılıqda baxılmış və ətraflı öyrənilmişdir. Əldə olunan nəticələr endometrium adenokarsinomalarının spesifik ultrastruktur görünüşünün, bəzi substrukturlarının diaqnostik əhəmiyyətinin formalaşmasına kömək edərək, diferensial diaqnostika imkanlarını və bir sıra hüceyrə elementlərinin proqnostik vacibliyini göstərmişdir. Beləliklə, endometrium adenokarsinomalarının histoloji variantdan asılı olaraq diaqnostik alqoritm və proqnoz meyarları müəyyən edilmişdir.

Xəstələnmə hallarının böyük əksəriyyəti hər iki qrup üzrə (AVH və EX) 50-69 yaşlarda təsadüf olunmuşdur, müvafiq olaraq 71,43% (25 xəstə) və 71,97% (95 xəstə). 70 yaşdan yuxarı yaş qrupunda isə AVH diaqnozu təsadüf etmədiyimiz halda, EX diaqnozu ilə 11,36% xəstə qeydə alınmışdır. UCX və AVH-nın menopauzal dövrdə daha çox rast gəlməsi adı çəkilən proseslərin patogenezdə endokrin-metabolik pozğunluqların (estrogen-gestagen balansının pozulması, metabolik sindrom, şəkərli diabet, piylənmə və s.) həlledici rol oynadığını göstərir. Hər iki qrup üzrə xəstələrdə kliniki təzahürlər oxşar olub, reproduktiv yaş dövründə (40-49 yaş) əksər hallarda qadınların aktiv müayinəsi nəticəsində aşkar edilsə (AVH – 60%, EX – 59,1%), menopauzal yaş dövründə diaqnostika, spesifik şikayətlər meydana çıxdıqdan sonra aparılır (AVH 88,6% və EX 93,2%).

Xəstələrin şəxsi anamnestik məlumatları ilə yanaşı, həmçinin ailəvi anamnez də araşdırılmışdır. Məlum olmuşdur ki, EX diaqnozu olan xəstələrin 79,04%-i sonsuzluğa görə uzun müddət müalicə almış xəstələrdir, AVH qrupunda isə bu göstərici 20,96%-dir ( $p < 0,001$ ). Fikrimizcə, bu nəticə sonsuzluğa görə aparılan hormonal istiqamətli terapevtik üsulların tətbiqi ilə sıx əlaqədardır; nəticə etibarilə hiperestrogeniya fonunda endometriumun şiddətli proliferasiyası və geridönməz displaziya və maliqnezasiyası baş verir.

Anamnezdə sadə vəzili hiperplaziya hallarının olub-olmamasını aydınlaşdırdıqda, UCX qrupunda xəstələrin təqribən  $\frac{2}{3}$ -də bu epizodun olduğunu müəyyən etmişik (75,76%), lakin AVH xəstələrində bu göstərici 31,43% olmuşdur,  $p < 0,001$ . Alınan rəqəmlər sadə vəzili hiperplaziyanın endometriumun proliferasiya və maliqnezasiya potensialının dolaylı göstəricisi kimi qəbul edilə biləcəyinə dəlalət edir.

Ailə anamnezini analiz etdikdə, ailədə yumurtalıq və uşaqlıq cismi xərçənginin olmasına xüsusi diqqət yetirmişik. Belə ki, EX qrupunda bu hallar 29,55%, AVH qrupunda isə 5,71% qadınlarda təyin edilmişdir,  $p < 0,05$ . Bu fakt, ədəbiyyat icmalından görüldüyü kimi, EX-in inkişafında irsi-genetik amillərin də payının olduğunu bir daha sübut edir.

Tədqiqat zamanı xəstələrdə metabolik sindromun təzahürləri olan şəkərli diabet, arterial hipertoniya və piylənmənin rastgəlmə tezlikləri də öyrənilmişdir. Sadalanan yanaşı xəstəliklər EX zamanı müvafiq olaraq 37,12%, 34,85% və 59,85% xəstələrdə təsbit edilmişdir ( $p < 0,05$ ). AVH zamanı isə piylənmə 28,57% ( $p < 0,001$ ) rast gəlinmişdir. Diaqnostik üsullar hər iki qrup xəstələr üçün demək olar ki eyni həcmdə aparılır, bunlardan ən vacibləri USM, MRT və uşaqlığın diaqnostik qaşıntısıdır. USM-də əsasən endometriumun qalınlığı, törəmənin ölçüləri və neovaskularizasiya kimi parametrlərə önəm verilir. AVH-da 88,6%, UCX-də isə 82,6% hallarda endometriumun qalınlaşması təyin edilmişdir ( $p > 0,05$ ). Törəmələrin intensiv qanlanması doppler rejimi köməyi ilə EX qrupunda 53,8%, AVH – 22,8% hallarda müəyyən edilmişdir,  $p < 0,05$ .

Kliniki mərhələlər üzrə xəstələrin paylanması onu göstərir ki, xəstələrin böyük əksəriyyəti I mərhələdə – 73,48% olmuşdur. Xəstəliyin mərhələsini yaşla əlaqədar olaraq tədqiq etdikdə aydın olur ki, bütün yaş qruplarında I mərhələ üstünlük təşkil edir, lakin yaş artdıqca II və III mərhələlərin payı da artır. Belə ki, reproduktiv yaş qadınlarda II və III mərhələ 26,52%, 50 yaşdan yuxarı pasientlərdə isə 30,0% hallarda rast gəlinir,  $p < 0,05$ .

Məlum olduğu kimi, xəstəliyin kliniki gedişi və proqnozu şişin yerli yayılma dərəcəsindən, limfa düyünlərində metastazların olmasından, şişin morfoloji quruluşundan asılıdır. Bu yanaşma özünü

bütün şiş növlərində doğruldu, lakin endometrium adenokarsinomalarında bu göstəricilərin əhəmiyyəti olduqca böyükdür. Tədqiqatımızda uşaqlıq adenokarsinomalarının kliniki və morfoloji (histoloji və ultrastruktur) əlamətlərinin qarşılıqlı dəyərləndirilməsini apararaq, dürüst diaqnostik və proqnostik meyarları seçməyi qarşımıza məqsəd qoymuşuq.

Elmi işimizə daxil olan 132 EX diaqnozu qoyulmuş xəstənin 40,15%-də yüksək, 30,3%-də orta və 29,55%-də aşağı diferensiasiyalı adenokarsinomalar aşkar edilmişdir. Adenokarsinomaların diferensiasiya dərəcəsinin müxtəlif yaş qruplarında rastgəlmə tezliyinə nəzər salsaq görürük ki, burada müəyyən xüsusiyyətlər var. Reproduktiv yaş qadınların 72,7%-də yüksək qradiasiyalı adenokarsinomalara təsadüf edirsə, orta və aşağı diferensiasiyalı şişlər 27,3% hallarda rast gəlinmişdir,  $p < 0,05$ . Ümumiyyətlə, bu kateqoriya xəstələrdə G3 tumorlar yalnız 1 xəstədə (4,6%) təyin edilmişdir. Premenopauzal yaş qadınlarda mənzərə bir qədər fərqli olmuşdur: yüksək diferensiasiyalı karsinomalar 33,64%, orta və aşağı diferensiasiyalı şişlər isə 66,36% hallarda aşkar edilmişdir,  $p < 0,05$ . Ümumi tendensiya yaş artdıqca aşağı diferensiasiyalı şişlərin payının artması olaraq təzahür edir. Fikrimizcə, bu, uzun müddət hiperestrogeniyanın təsiri nəticəsində yaranan mutasion dəyişikliklərin cəmləşərək hüceyrə atipizmini meydana gətirməsi ilə əlaqədardır. Müxtəlif mərhələlər zamanı G1, G2, G3 diferensiasiyalı şişlərin paylanmasını araşdırdığımızda burada bəzi məqamlar diqqətimizi cəlb etdi. Belə ki, IA mərhələsində yüksək diferensiasiyalı şişlər üstünlük təşkil edir – 71,7%, G3 tumorlar - 28,21%. Əldə olunan məlumat kliniki faktlarla uzlaşır: IA mərhələsi şişin miometriyə invaziyasının onun qalınlığının ½-dən az olması ilə səciyyələnir, eyni zamanda yüksək diferensiasiyalı şişlərin sirayətmə potensialının da aşağı olması ilə xarakterizə olunur.

III C mərhələsində olan 15 xəstədə (38,46%) endometriumun aşağı diferensiasiyalı adenokarsinoması aşkar edilmişdir, bu mərhələdə G1 qradiasiyalı şiş yalnız 1,89% hallarda təsdiq edilmişdir. III C mərhələsində aşağı diferensiasiyalı şişlərin üstünlük təşkil etməsi, nəticə etibarilə aşağıdakı kimi izah oluna bilər ( $\chi^2=35,001$ ;  $p < 0,001$ ). Bu mərhələdə regionar limfa düyünlərinin zədələnməsi müşahidə

olunur, aşağı diferensiasiyalı adenokarsinomalar isə yüksək maliqnezasiya potensialına malikdir, bu da özünü regionar metastazlarla biruzə verir.

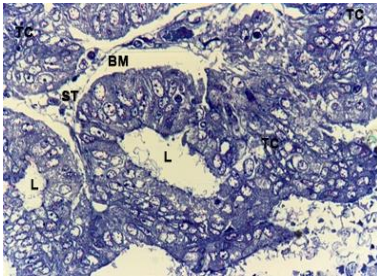
Bütövlükdə, apardığımız tədqiqatda müxtəlif diferensiasiyalı adenokarsinomaların metastaz vermə xüsusiyyətləri öyrənilmişdir, əldə edilən bəzi ultrastruktur transformasion göstəricilər bədxassəli prosesin qradiyasiyası ilə əlaqəli olub, şişin kliniki gedişi və yayılma ehtimalı barədə fikir yürütməyə imkan verir, həmçinin diaqnostik və proqnostik önəm daşıyırlar.

EMM əsnasında endometriyumun sitoarxitektonikası, qlandulositlərin forma, ölçüləri və quruluş dəyişiklikləri, orqanellərin sayı və strukturu, hüceyrəarası kontaktlar, açıq və tünd rəngli hüceyrələrin bədxassəli proses zamanı uğradığı modifikasiyalar tədqiq edilmiş və sistemləşdirilmişdir. Bizim tərəfimizdən təsvir edilən struktur dəyişikliklər endometriyumun atipik vəzili hiperplaziyası və adenokarsinomalarını əhatə edir.

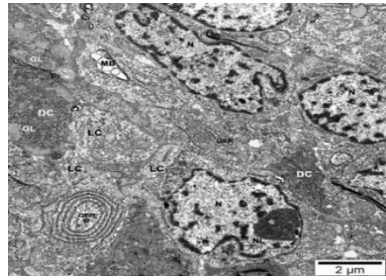
Hüceyrə və toxuma quruluşunun pozulmasının elektron mikroskopik səviyyədə müqayisəli qiymətləndirilməsi məqsədi ilə bəzi göstəricilər əsas götürülmüş, atipik və neoplastik proses zamanı uğradığı dəyişikliklər təyin edilmişdir. Buraya plazmatik zar, tünd və açıq hüceyrələr, hüceyrəarası kontaktlar, hüceyrə nüvəsi, mitoxondrilər, Holci kompleksi, bu hüceyrələrin miqdarı və neovaskularizasiyanın xüsusiyyətləri aiddir.

**AVH** zamanı əsas məqam endometriyum hüceyrələrinin bazal membranın qabarması və müxtəlif ölçülü invaginasiyalar əmələ gətirməsidir. Ultrastruktur olaraq nəzərə çarpan bu növ invaginasiyalar vəzili polip və sadə vəzili hiperplaziyalar zamanı rast gəlinməmişdir. Ultrastruktur olaraq endoplazmatik şəbəkə dar, paralel yerləşən sisternalardan ibarət tor kimi qeydə alınır. Həmçinin uzunsov sisternalar bir-biri ilə anastomozlaşan hüceyrələrin zəif osmiofil mövtəviyyəti strukturlarına da rast gəlinir. Mitoxondrilər erqositoplazma ilə sıx əlaqəli olub şişkindirlər. Onların həcmi artmış, matrikslərinin rəngi açılmış, kristallar qabarıq vəziyyətdədir. Qeyd edilən patoloji dəyişikliklər atipik vəzili hiperplaziya zamanı hüceyrələrin sintetik-nəqliyyat funksiyasının pozulmasının əlaməti kimi çıxış edir. Vəzarası stromal kapilyarların dolğunluğu AVH-nın

əsas əlamətlərindən biridir. AVH-nı səciyyələndirən əsas əlamətlər bazal membranın qabararaq, invaginasiyalar əmələ gətirməsi, mitoxondrilərin şişkinliyi və kristaların kobudlaşması, stromada vəzlər arası kapilyarların dolğunluğudur. Həmçinin mitoxondrilərdə şişmə, membranlarda reaksiyaların pozulması anlamına gətirib çıxarır. Mitoxondrilərdə funksional dəyişiklik patoloji proses zamanı hüceyrələrin daha çox enerji sərfinin baş verməsinə dəlalət edir. Mitoxondrilər əsasən plazmatik membranın bazal hissəsində yerləşir. Holci kompleksi əsasən nüvəüstü sahədə qeydə alınır. Ümumiyyətlə, vəzəarası stromal kapilyarların dolğunluğu AVH-nın əsas əlamətlərindən biridir. Qeyd etmək lazımdır ki, hüceyrələr atipik əlamətlər əldə edərək, toxuma spesifikliyini saxlayır, bazal membranın zədələnməsi isə aşkar edilmir (şək. 1).



a)



b)

**Şəkil 1 Atipik vəzili hiperplaziya.**

**a) Boyaq: hematoksilin-eozin, Böyütmə: ok12.5, ob.40.**

**L-lumen. BM-bazal membran ST- stroma. Yarımnazik kəsik.**

**b) Elektroqramma. Açıq hüceyrələr (LC) və tünd hüceyrələr (DC), sitoplazmatik qranulalar, bunların arasında endoplazmatik retikulum (GER), açıq hüceyrədə protein səviyyəsinin yüksək olduğunu göstərən konsentrik dairelər şəklində dənəli endoplazmatik şəbəkə. Tünd hüceyrələrdə isə endoplazmatik şəbəkə (GER) genişlənmiş, sistern və qlikogen qranulaların toplanması görünür.**

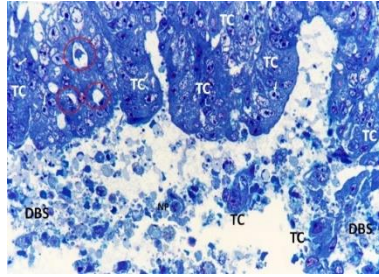
**Boyaq: uranil-sitrat və qurğuşun sitrat.**

Beləliklə, atipik vəzili hiperplaziyanı əsas səciyyələndirən əlamətlər bazal membranın qabararaq, invaginasiyalar əmələ gətirməsi, mitoxondrilərin şişkinliyi və kristaların kobudlaşması, stromada

vəzlər arasındakı kapilyarların dolğunluğudur. Qeyd etmək lazımdır ki hüceyrə atipik əlamətlər əldə edərək toxuma sitospesifikasiyasını saxlayır. Bazal membran zədələnməsi isə aşkar edilmir.

**Endometriyumun yüksək diferensiasiyalı adenokarsinoması** (YDA) 40,15% xəstədə rast gəlinmişdir, 5-illik yaşama göstəriciləri 84,9% olmuşdur. Dənəli endoplazmatik şəbəkə genişlənmiş fiqurlar halındadır, mənfəzlərində incə lifli strukturlar qeydə alınır. İri fraqmentləşmiş kristal mitoxondrilərə rast gəlinir. Nüvələrin, konturları qeyri-düzgün olub, nüvə zarının dərin invaginasiyaları ilə xarakterizə olunur, nüvə daxili kanalların qıvrılması və daralması nüvə ətrafı sahədə isə çox genişlənməsi müşahidə olunur. Bazal membran fraqmentasiyaya uğrasa da tam destruksiya aşkar edilmir. Mitoxondrilər sıx matriksə malik olsalar da, kristallar şişikdir, ödemlidir, kristalların bir qisminin dağılması vizualizasiya olunur. Mitoxondrilərin xarici və daxili zarları arasında çoxsaylı sıx osmiofil cisimlər aşkar edilir. Patoloji ocaqda lizosom və lizosomabənzər elementlərin miqdarı isə kəskin artmışdır. Hüceyrəarası kontaktları təmin edən desmosom və qapayıcı lövhələr qeyd edilir, yalnız bəzi sahələrdə desmosomların struktur pozğunluğu aşkar edilir.

**Endometriyumun orta diferensiasiyalı adenokarsinoması** (ODA) Bizim tədqiqatda orta diferensiasiyalı adenokarsinoma 30,3% xəstədə aşkarlanmışdır, 5-illik yaşama göstəricisi 85% olmuşdur. Erqositoplazmanın membranları arasında sıx matriksli kiçik mitoxondrilər aşkarlanır. Mitoxondrilərin matriksində osmiofil qranullar və azsaylı kristallar mövcuddur. Nüvələr kələkötür səthlə səciyyələnir. Mitoxondrilər hüceyrələrin plazmatik zarına yaxın yerləşirlər. Matriksin rəngnin dəyişməsi, çoxsaylı perpendikulyar yerləşən kristalların bir-biri ilə anastomozlaşmasını xarakterizə edir. Hüceyrələrin təmas səthində interdegitasiyalar və mürəkkəb kontaktlar seçilir. Desmosomların və qapayıcı lövhələrin və mikrovovların sayı azalmışdır, hüceyrəarası kontaktların zəifləyərək patoloji ocaq ətrafındakı sahələrdə stromal elementlər arasında şiş hüceyrələrinin aşkarlanması aydın şəkildə görüntülənir (şəkil 2).



**Şəkil 2 ODA.**

**Boyaq: hematoksilin-eozin. Böyütmə: ok 12,5, ob 24.0**

**NL-Nüvəcik, TC-tumor cels- şiş hüceyrələri, Tünd (DC) və açıq (LC) hüceyrələr. İnteraepitelial limfositlər qırmızı dairə ilə işarələnmişlər. Kütləvi dağılmış hüceyrələr (DBC)**

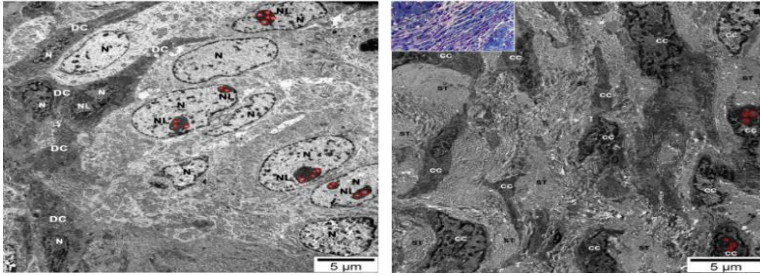
Xərçəng hüceyrələrinin bazal sahələri fraqmentasiyaya uğramışdır. Endoplazmatik şəbəkə elementləri deqranulyasiyaya uğrayıb. Nüvə daxili kanalların qıvrımları nüvə zarına yaxın sahələrdə genişlənmiş, nüvə ətrafı sahədə isə daralmış haldadır. Beləliklə, Orta diferensiasiyalı adenokarsinoma zamanı ultrastruktur dəyişiklik hüceyrədaxili metabolizm prosesinin pozulması ilə xarakterizə olunur.

**Endometriumun aşağı diferensiasiyalı adenokarsinoması (ADA)** 29,55% xəstədə aşkar edilmişdir, 5-illik yaşama göstəricisi 64,1%. EM tədqiqatlarla aşkar olunmuşdur ki, atipik hüceyrələrin sitoplazmasında ən çox diqqət çəkən proses endoplazmatik retikulum elementlərindən ibarət olan multivezikulyar cisimciklərin qeydə alınmasıdır (şək. 3).

Hüceyrələrin sitoplazmaları açıq boyanan sahələrlə xarakterizə olunur. Endoplazmatik şəbəkə fraqmentləşmişdir, hissəvi vakuollaşmış. Nüvə ölçülərinin şiddətli böyüməsi, qeyri-düzgün formalı membran, çoxsaylı dərin invaginasiyalar hesabına nüvə formasının kəskin dəyişməsi, nüvə daxili unikal kanallarda tam destruksiya, nekroz, fraqmentasiya, dekomplektasiya müşahidə olunur. Plazmalemmada invaginasiyalar qeydə alınır. Destruksiyaya uğramış bəzi sahələrdə hüceyrəarası əlaqələr pozulmuşdur, epitelial hüceyrələr daha çox yastı formada nəzərə çarpır. Holci kompleksi – 50-60% müşahidələrdə fraqmentlərə parçalanmış haldadır. Mitoxondrilər tam



dekomplektasiya olunmuş, kristalları fraqmentləşmişdir. Hüceyrələr-  
arası əlaqələr 50%-dən çox hallarda tam pozulmuşdur.



**Şəkil 3. Aşağı diferensiasiyalı adenokarsinoma.**

**Kollagen lifləri arasından tünd şiş hüceyrələrinin metastatik zəncirvari inkişafı. Birləşdirici toxuma stromasına (ST) invaziya tünd hüceyrələrin ekstensiv inkişafı hesabına baş verir. Cancer cells (CC).Açıq hüceyrələrlə müqayisədə tünd hüceyrə nüvələrinin konturları pozulmuş, hüceyrə və nüvə polimorfizmi aydın görünür. İri fibrillyar mərkəzlər qırmızı dairəyə alınmışdır. Boyaq:uranil-sitrat və qurğuşun sitrat Böyütmə - 1: 5000.**

Beləliklə, elektron mikroskopik tədqiqat nəticəsində əldə olunan məlumatlar endometriyum adenokarsinomalarının nəinki diferensial diaqnostikası, hətta proqnozunun qiymətləndirilməsində böyük əhəmiyyətə malikdir. Alınan göstəricilər mövcud olan histoloji, histokimyəvi və başqa üsulları tamamlamaqla yanaşı, prinsip etibarilə yeni bir yanaşma olub, bilavasitə hüceyrədaxili strukturları öyrənməklə, şiş hüceyrələrinin metastatik potensialını öyrənməyə imkan verir. Tədqiqat nəticəsində tərəfimizdən müəyyən olunmuşdur ki, maliqnezasiya səviyyəsi artdıqca hüceyrəarası kontaktların kəskin sürətdə azalması müşahidə olunur. İlk növbədə bu, desmosomlara aiddir. Belə ki, AVH zamanı desmosom strukturu saxlanılırsa, YDA-da hüceyrələrin bəzilərində desmosom quruluşunun deformasiyası, G2 şişlərdə desmosom sayının azalması, G3-də isə az sayda desmosomların tam dağılması yaxud, ümumiyyətlə, bu növ strukturların qeyd olunmaması nəzərə çarpır.

Burada vacib məqamlardan biri də odur ki, bu əlamətlər histoloji tədqiqat və kliniki göstəricilərlə uzlaşır. Aşağı qradiasiyalı endometriyum adenokarsinomalarında stromada geniş sahədə və çox

miqdarda tumor hüceyrələrinin yayılması müəyyən olunur, bu tip şişlərdə hüceyrəarası kontaktların itməsi isə, fikrimizcə, xərçəngin inkişaf sürətinin və metastatik potensialın yüksək olmasının bir göstəricisidir. Deməli, desmosomların sayı və strukturu mühüm proqnostik əhəmiyyətə malikdir. İkinci əsas məqam nüvə və nüvəciyin quruluşuna aiddir. Nüvənin ölçüsünün böyüməsi, nüvə daxili unikal kanalların qıvrılması, nüvə qişasının dərin və kəskin ifadə olunmuş invaginasiyalar əmələ gətirməsi, nüvəciyin iri forma alması, bir sözlə, kəskin ifadə olunmuş nüvə polimorfizmi maliqnezasiya səviyyəsinin göstəricisidir. Tədqiqatımızda G3 qradiasiyalı şişlərdə bu əlamət parlaq ifadə olunmuş, nüvəciklər hipertrofiyaya uğramış, sıxlaşaraq mürəkkəb konfigurasiyalı böyük fibrilyar mərkəz yaradırlar. Digər tərəfdən, nüvə polimorfizmi kəskin ifadə olunan şişlərdə yüksək mitotik aktivlik müşahidə etmişik, bu da xərçəngin proqressiyasının ultrastruktur parametrlərindən biridir.

Üçüncü vacib elektron mikroskopik tapıntı mitoxondrilərin quruluşu ilə əlaqəlidir. AVH zamanı biz mitoxondrilərdə ciddi struktur dəyişikliyi müşahidə etməmişik. Lakin adenokarsinomalarda diferensiasiya dərəcəsi azaldıqca bu orqanellərin şişkinliyinin artması, ən nəzərəçarpanı isə - kristalların hissəvi fraqmentasiyadan başlayaraq destruksiyaya məruz qalmasıdır. Bu dəyişikliklər şişin proqressiyası zamanı hipoksiyanın artması və hüceyrələrin sürətli anaerob qlikolizə uğraması ilə əlaqələndirmək olar.

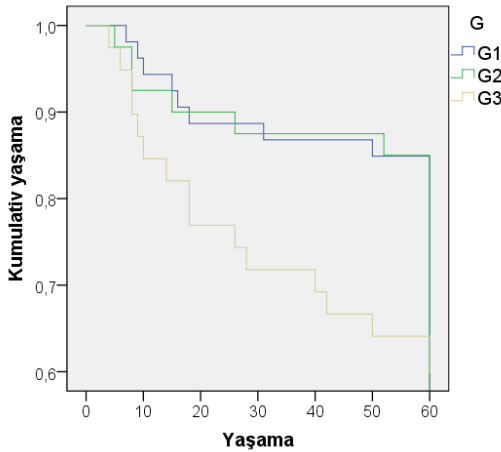
Ultrastruktur səviyyədə aşkar olunan başqa bir görüntü də tünd sitoplazmalı hüceyrələrdir. Düşünürük ki, bu hüceyrələrin miqdarı maliginizasiya ilə sıx əlaqəlidir; AVH zamanı qeyd edilən elementlərə ultranazik kəsiklərdə tək-tək rast gəlikəsə, yüksək diferensiasiyalı şişlərdə onların miqdarı artır, aşağı diferensiasiyalı tumorlarda isə görüntü sahəsinin 60%-dən çoxunda aşkar edilir. Hətta G3 şişlərdə bu hüceyrələrdən ibarət ayrı-ayrı laylara da rast gəlinir. Fikrimizcə, tünd hüceyrələr mühüm diferensial diaqnostik əhəmiyyətə malikdirlər. Bundan əlavə, stromal invaziya xüsusiyyətlərini araşdırdıqda məlum olmuşdur ki, ADA-da sirayətin əsas komponentlərindən biri məhz elə tünd hüceyrələrdir. Belə qənaətə gəlik ki, bu hüceyrələrin miqdarı proqnostik amil kimi qəbul oluna bilər (alqoritm).

**Endometriyumun adenokarsinomaları zamanı  
elektron mikroskopik əlamətlər toplusunun alqoritmi**

Elektron mikroskopik əlamətlər	Yüksək differensiasiyalı adenokarsinoma	Orta differensiasiyalı adenokarsinoma	Aşağı differensiasiyalı adenokarsinoma	F; p
Plazmatik zar	Büküşlərlə 15%	Invaginasiyalar 30%	Invaginasiyalar 35%	F = 5,922 p = 0,003
Desmosomlar	hüceyrələrdə pozulub 20%	hüceyrələrdə pozulub 50%	Tam destruksiyaya uğrayıb 50%	F = 14,850 p < 0,001
Nüvə	Ölçüsü böyüyüb nüvədaxili kanallarda kəskin qıvrılma 30%	Ölçüsü böyüyüb qıvrımların artması əksər kanallarda fraqmentasiya 50%	Ölçüsü kəskin böyüyüb nüvədaxili kanallarda fraqmentasiya, dekomplektasiya 80%	F = 38,128 p < 0,001
Nüvə qişası	qalınlaşmış 20%	Qalınlaşmış, bəzi hissələrdə invaginasiyalar 30%	Dərin və çoxsaylı invaginasiyalarla 40%	F = 5,034 p = 0,007
Nüvəcik	Dəyişməyib 0%	Hipertrofiyaya uğrayıb 30%	Çoxsaylı, mürəkkəb fibrilyar mərkəz yaradırlar hipertrofiyalaşmış 50%	F = 56,430 p < 0,001
Endoplazmatik şəbəkə	Vezikulyasiya 10%	Qovuqcuq və vezikullar halında 20%	Multivezikullar, cisimciklər 30%	F = 6,750 p = 0,001
Mitoxondrilər	Ödemli, şişkin 20%	Hissəvi fraqmentasiya 40%	Tam fraqmentasiya 60%	F = 21,214 p < 0,001
Mitoxondri kristalları	Ödemli, şişkin 20%	Hissəvi destruksiya 40%	Tam destruksiya 60%	F = 21,214 p < 0,001
Holci kompleksi	Hipertrofik 20%	Hipertrofik 20%	Fraqmentləşmiş 40%	F = 7,425 p < 0,001
Lipid dənələri	Az 10%	Çoxdur 40%	Çoxdur 50%	F = 26,088 p < 0,001
Lizosomlar	Çoxdur 30%	Çoxdur 40%	Çoxdur 50%	F = 4,368 p = 0,014
Açıq hüceyrə	20%	30%	40%	F = 5,034 p = 0,007
Tünd hüceyrə	50%	60%	85%	F = 17,471 p < 0,001

Beləliklə, endometrium adenokarsinomalarında apardığımız elektron mikroskopik tədqiqat nəticəsində müxtəlif diferensiasiyalı şişlərə xas olan spesifik ultrastruktur dəyişikliklərin olduğunu, onların modifikasiyasının xarçəngin diferensial diaqnostikasında və proqnozun qiymətləndirilməsində istifadə oluna biləcəyi barədə qənaətə gəlmişik. Bu göstəricilər digər morfoloji, histokimyəvi və s. məlumatlarla yanaşı, hüceyrədə struktur və substruktur səviyyədə baş verən reorqanizasiyanı vizualizasiya edir. Həmçinin, şişin yayılma potensialını təxmin etməyə və müalicə proqramının individual şəkildə qurulmasında, o cümlədən adyuvant müalicəyə ehtiyacı olan xəstələrin seçilməsində mühüm rol oynayır.

Tədqiqatımızda uşaqlıq cismi adenokarsinomaları olan xəstələrin 5-illik yaşama göstəricilərini araşdırmışıq (qrafik 1).



G	Orta				Müqayisə	
	Göstərici	Standart xəta	95% Dİ		Log Rank (Mantel-Cox)	
			Yuxarı sərhəd	Aşağı sərhəd	$\chi^2$	P
G1	53,887	2,138	49,697	58,077	7,369	0,025
G2	53,850	2,553	48,847	58,853		
G3	45,667	3,406	38,990	52,343		

**Qrafik 1. Şişin diferensiasiya dərəcəsiindən asılı olaraq Kaplan-Meier meyarı ilə Log Rank (Mantel-Cox) modelinin nəticələri ( $\chi^2=7,369$ ;  $p = 0,025$ ).**

5-illik ümumi yaşama göstəricisi 78,8% təşkil etmişdir. Ayrı-ayrı morfoloji variantlara nəzər saldıqda görürük ki, G1 və G2 qradiasiyalı şişlərin 5-illik yaşama göstəriciləri demək olar ki, fərqlənir. G1 zamanı 84,9%, G2-də isə 85% təşkil etmişdir. Aşağı diferensiasiyalı variantda ilk nəzarət ilindən etibarən digər qruplara nisbətən aşağıdır, 5-illik nəticələr isə statistik dürüst fərqlənir – 64,1%,  $p=0,05$ .

Bütövlükdə, apardığımız tədqiqatda müxtəlif diferensiasiyalı adenokarsinomaların metastaz vermə xüsusiyyətləri öyrənilmişdir, əldə edilən bəzi ultrastruktur transformasion göstəricilər bədxassəli prosesin qradiasiyası ilə əlaqəli olub, şişin kliniki gedişi və yayılma ehtimalı barədə fikir yürütməyə imkan verir. Diaqnostik və proqnostik önəm daşıyırlar.

Elektron mikroskopik müayinə əsnasında endometriumun sitoarxitektonikası, qlandulositlərin forma, ölçüləri və quruluş dəyişiklikləri, orqanellərin sayı və strukturu, hüceyrəarası kontaktlar, tünd hüceyrələr, həmçinin uşaqlığın daxili qatının hemostazını təmin edən sekretor aktiv hüceyrələrin bədxassəli proses zamanı uğradığı modifikasiyalar tədqiq edilmiş və sistemləşdirilmişdir. Bizim tərəfimizdən təsvir edilən struktur dəyişikliklər endometriumun atipik vəzili hiperplaziyası və adenokarsinomaları əhatə edir.

## NƏTİCƏLƏR

1. Tədqiqatda yüksək diferensiasiyalı 40,2% (53 xəstə), orta diferensiasiyalı 30,3% (40 xəstə), aşağı diferensiasiyalı adenokarsinomalar 29,5% hallarda (39 xəstə) rast gəlinmişdir [4, 16].

2. Elektron mikroskopik olaraq nüvə polimorfizmi, mitoxondri quruluşunun pozulması və plazmatik zar dəyişikliyi AVH ilə EX-in diferensial diaqnostikasında istifadə oluna bilər [14, 15, 19].

3. Elektron mikroskopik olaraq endometrium adenokarsinomalarının müxtəlif diferensiasiya dərəcəsinin əsas diaqnostik meyarları: nüvə daxili kanalların diskomplektasiyası, nüvəciklərin hipertrofiyası, plazmatik zarın deformasiyası, tünd hüceyrələrin artması, və Holci kompleksinin destruksiyası, mitoxondri strukturunun pozulmasıdır. [14, 20, 21].

4. YDA zamanı desmosomların görmə sahəsinin 20% ( $p<0.001$ )

hüceyrələrində destruksiyası, nüvədaxili kanallarda kəskin qıvrılma 30%, olmuşdur. ADA desmosomlar 50% ( $p < 0.001$ ) hüceyrələrdə tam pozulmuş, kəskin nüvə polimorfizmi, nüvə ölçüsünün kəskin böyüməsi, nüvədaxili kanallarda fraqmentasiya, diskomplektasiya 80% ( $p < 0.007$ ), nüvəciklərin 50%- də fibrilyar mərkəzlər ( $p < 0.001$ ), tünd hüceyrələrin görmə sahəsinin 85% -də rast gəlinməsi müşahidə olunur ( $p < 0.001$ ) [8, 23].

5. Hüceyrə daxili sintetik-energetik aparatın dəyişikliyi, hüceyrə membranında desmosomların tam destruksiyası, nüvə polimorfizmi, nüvədaxili unikal kanallar, nüvəcik daxilində gigant fibrillyar mərkəzlər endometrium adenokarsinomalarında diferensial diaqnostik və proqnostik əhəmiyyətə malikdir. YDA-da tünd hüceyrələrin miqdarı aşağı olduğu halda, ADA-da tünd hüceyrələrin miqdarının əhəmiyyətli artması müşahidə olunur. Bu ultrastrukturların kəmiyyət göstiricisi proqnostik amil kimi qəbul edilə bilər ( $p = 0,025$ ) [19, 20, 23].

## PRAKTİK TÖVSIYƏLƏR

1. Endometrium adenokarsinomalarının müxtəlif histoloji variantları zamanı elektron mikroskopik müayinənin tətbiqi həm diferensial diaqnostik, həm də proqnostik əhəmiyyət daşıyır.

2. Ultrastruktur dəyişikliklər (hüceyrəarası kontaktlar, nüvə polimorfizmi, mitoxondri quruluşu, tünd və açıq hüceyrələr) yüksək, orta və aşağı diferensiasiyalı adenokarsinomaların diferensial diaqnostikasında, həmçinin mürəkkəb hallarda atipik vəzili hiperplazianın diaqnostikasında istifadə oluna bilər.

3. Hüceyrəarası kontaktların (desmosomların) itirilməsi, endometriumda açıq və tünd hüceyrələrin miqdarını mənfi proqnostik amil kimi qəbul edərək, xəstələrin kurasiyasında nəzərə almaq lazımdır.

4. Qeyd edilən göstəricilərin aşağı diferensiasiyalı adenokarsinomalar zamanı daha kəskin ifadə olunduğunu nəzərə alaraq, bu qrup şişlərdə xəstəliyin mərhələsindən asılı olmayaraq adyuvant müalicənin tam həcmdə aparılması məqsədə uyğun hesab edilir.

## **Dissertasiya mövzusu üzrə çap edilmiş elmi işlərin siyahısı:**

1. Səfərova, S.İ., Məmmədova, T.V. Uşaqlıq cismi xərcənginin erkən diaqnostikasında elektron mikroskopik müayinənin əhəmiyyəti // Ümummilli lider H.Ə. Əliyevin ad gününə həsr olunmuş elmi-praktiki konfransın materialları, Bakı: - 2017. - s. 104-105.

2. Марданлы, Ф.А. Показатели заболеваемости и смертности от рака тела матки в г. Баку за 2016 год / Ф.А. Марданлы, С.И. Сафарова, Ф.К. Алиева [и др.] // Azərbaycan Təbabətinin müasir nailiyyətləri, Bakı: - 2017, №1, - s. 224-225.

3. Сафарова, С.И. Исследование ультраструктуры клеточной мембраны железистых клеток при простой эндометриальной гиперплазии // X евразийский Онкологический Журнал, Минск-2018. т. 6, №1, - с. 293.

4. Əmiraslanov, Ə.T. Pre- və postmenopauzal dövr xəstələrdə endometriumda gedən proliferativ və bədxassəli proseslərin klinik səciyyəsi / Əmiraslanov, Ə.T. S.İ. Səfərova, H.K. Muradov // Cərrahiyyə, Bakı: - 2018. №1, - s. 3-7.

5. Сафарова, С.И., Ахмедзаде, Н.Б., Мурадов, Х.К. [и др.] Сторожевые лимфатические узлы при раке тела матки// Azərbaycan Xalq Cümhuriyyətinin 100 illiyinə həsr olunmuş ATU-da keçirilən Otorinolarinqologiya üzrə Beynəlxalq Elmi-Praktiki Konqresin tezisləri, Bakı - 2018, - s. 118-119.

6. Алиева, Ф.К. Заболеваемость злокачественными новообразованиями тела матки в Нахичеванской Автономной Республике / Ф.К. Алиева, Е.Р. Джафарова Ш.Ш. Алиева [и др.]// Azərbaycan Onkologiya Jurnalı, Bakı - 2018. №1, - s. 93-95

7. Ахмедзаде, Н.Б., Сафарова, С.И., Мурадов, Х.К. [и др.] Визуализация и идентификация сторожевого лимфатического узла // Azərbaycan Xalq Cümhuriyyətinin 100 illiyinə həsr olunmuş ATU-da keçirilən Otorinolarinqologiya üzrə Beynəlxalq Elmi-Praktiki Konqresin tezisləri, Bakı: - 2018, - s. 118.

8. Əmiraslanov, Ə.T. Müxtəlif diferensiasiyalı endometrial adenokarsinomaların müqayisəli elektron-mikroskopik səciyyəsi / Əmiraslanov, Ə. T. Səfərova, S.İ. // Azərbaycan Onkologiya Jurnalı, Bakı: - 2018. №2, - s. 53-55 .

9. Səfərova, S.İ Uşaqlıq cismi xərcənginin diaqnostikası və proqnozuna müasir baxışlar // - Sağlamlıq jurnalı, Bakı - 2019. №1, - s. 18-22.

10. Səfərova, S.İ., Muradov, H.K., Əliyeva, A.C. [və b.] Uşaqlıq cismi xərcəngləri zamanı gözətçi limfa düyününün aşkar edilməsi və onların metastatik zədələnilib-zədələnməməsinin təcili patohistoloji müayinə ilə müəyyənləşdirilməsi // AMEA-nın müxbir üzvü, əməkdar elm xadimi, professor D.V. Hacıyevin anadan olmasının 90 illik yubileyinə həsr olunmuş elmi konfransın materialları, Bakı: - 2019, - s. 186-187.

11. Muradov, H.K., Səfərova, S.İ., Əliyeva, A.C. [və b.] Uşaqlıq boynu xərcəngləri zamanı laparoskopik limfodisseksiyanın əsaslandırılması və gözətçi limfa düyünlərinin aşkar edilməsi // AMEA-nın müxbir üzvü, əməkdar elm xadimi, professor D.V. Hacıyevin anadan olmasının 90 illik yubileyinə həsr olunmuş elmi konfransın materialları, Bakı: - 2019, - s. 164-165.

12. Сафарова, С.И. Оптимизация клиники психологического состояния у больных с раком тела матки до и после операционном периодах // - Azərbaycan Onkologiya Jurnalı, Bakı- 2019. №1, - s. 137-139.

13. Səfərova, S.İ., Məmmədova, S.S. Uşaqlıq cismi xərcənginin diaqnozu və proqnozunda elektron mikroskopik üsulun ultrastruktur qiymətləndirilməsi // Bakı Dövlət Universiteti nəzdində tibb fakültəsinin yaradılmasının 100 illik yubileyinə həsr edilmiş “Təbabətin aktual problemləri 2019” beynəlxalq elmi-praktik konfransın materialları, Bakı: - 18-19 aprel, -2019, - s.49.

14. Сафарова, С.И. Клинико-морфологические и ультраструктурные особенности эндометрия при раке тела матки // - Медицинские Новости, Минск - 2019. №2, - с. 62-63.

15. Амирасланов, А.Т. Факторы риска и прогностические показатели атипической гиперплазии эндометрия / Амирасланов, А.Т. Сафарова С.И. // Вестник Современной Клинической Медицины, Казань: - 2019. №2, - с. 7-11.

16. Сафарова, С.И., Амирасланов, А.А. Особенности клинического течения рака эндометрия // Tibbin görün gözü. Şüa diaqnostikasının aktual problemlərinə həsr olunmuş beynəlxalq elmi



praktik konfransın materialları, Bakı: - 30-31 mart- 2019, - s. 261-262.

17. Safarova, S.İ. Age-related features of uterine corpus cancer in the reproductive and menopausal periods // Biological markers in fundamental and clinical medicine, Czech republic - 2019. v.3 №1, - p.19.

18. Сафарова, С.И. Сочетание рака эндометрия с доброкачественными изменениями тела матки / Сафарова, С.И. Амирасланов А.А. // Azərbaycan Tibb Jurnalı, Bakı: - 2019. №4, - s.100-104.

19. Səfərova, S.İ. Endometrial xərcəng: xəstələrdə erkən skrining və aşkarlanma // Nəzəri, klinik və eksperimental morfolojiya jurnalı, Bakı - 2019. c. 1, №3-4, - s. 156-157.

20. Səfərova S.İ. Endometrial adenokarsinomaların kliniki, instrumental, morfoloji səciyyəsi // Azərbaycan Tibb Universitetinin 90 illiyinə həsr olunmuş “Təbabətin aktual problemləri 2020” beynəlxalq elmi konfrans materialları. Bakı - 2020. s. 258-260

21. Сафарова, С.И. Ультроструктурный анализ в диагностике эндометриальной неоплазии // - Евразийский Онкологический журнал, 2020, том 8, №2 Приложения, Тезисы XI съезда Онкологов и Радиологов стран СНГ и Евразии, Казань: - 23-25 апреля 2020 г., - с. 339-340

22. Сафарова, С.И. Мультидисциплинарный подход в дифференциальной диагностике новообразований человека: интерфейс «клинические параметры – ультроструктура клеток» при интраэпителиальной неоплазии и раке эндометрия // - Евразийский Онкологический журнал, Минск – 2021. №1, -с 16-30

23. Сафарова, С.И. Изучение ультроструктурных особенностей опухолевых клеток эндометрия: характер роста опухолевых клеток и степени малигнизации // - Евразийский Онкологический журнал, Тезисы внеочередного XII Съезда Онкологов и Радиологов стран СНГ и Евразии, им. Трапезникова Н.Н., посвященный 25-летию I Съезда АДИОР, 7-9 апреля, 2021, том 9 №1, приложение (online) - с 154-155

## Şərti ixtisarlar

AVH	– Atipik vəzili hiperplaziya
EX	– Endometrium xərçəngi
EM	– Elektron mikroskopiya
EMM	– Elektron mikroskopik müayinə
İM	– İşıq mikroskopu
G <sub>1</sub>	– Yüksək diferensiasiyalı adenokarsinoma (YDA)
G <sub>2</sub>	– Orta diferensiasiyalı adenokarsinoma (ODA)
G <sub>3</sub>	– Aşağı diferensiasiyalı adenokarsinoma (ADA)
KT	– Kompüter tomoqrafiya
MRT	– Maqnit-rezonans tomoqrafiya
nm	– nanometr
UCX	– Uşaqlıq cismi xərçəngi
USM	– Ultrasəs müayinəsi

Dissertasiyanın müdafiəsi “ \_\_\_\_ ” \_\_\_\_\_2021-ci il tarixində saat “ \_\_\_\_ ”-da Milli Onkologiya Mərkəzinin nəzdində fəaliyyət göstərən FD 1.02 Dissertasiya Şurasının iclasında keçiriləcəkdir.

Ünvan: AZ 1122, Bakı şəhəri, H.Zərdabi küçəsi,79 B.

Dissertasiya ilə Milli Onkologiya Mərkəzinin kitabxanasında tanış olmaq mümkündür.

Dissertasiya və avtoreferatın elektron versiyaları Milli Onkologiya Mərkəzinin rəsmi internet saytında (mom.gov.az) yerləşdirilmişdir.

Avtoreferat “ \_\_\_\_ ” \_\_\_\_\_ 2021-ci il tarixində zəruri ünvanlara göndərilmişdir.

Çapa imzalanıb: 05.05.2021  
Kağız formatı: 60 x 84 1/16  
Həcm: 38.150 işarə  
Tiraj: 100