

AZƏRBAYCAN RESPUBLİKASI

Əlyazması hüququnda

DAYAQ-HƏRƏKƏT APARATININ BİRİNCİLİ BƏDXASSƏLİ ŞİŞLƏRİNİN KOMPLEKS DİAQNOSTİKASINDA MAQNİT-REZONANS TOMOQRAFİYANIN ROLU

İxtisas: 3225.01 – Şüa diaqnostikası və terapiyası
3224.01 – Onkologiya

Elm sahəsi: Tibb

İddiaçı: **Aminə Ramiz qızı Hüseynova**

Fəlsəfə doktoru elmi dərəcəsi almaq üçün
təqdim edilmiş dissertasiyanın

AVTOREFERATI

Bakı – 2022

Dissertasiya işi Azərbaycan Tibb Universitetinin onkologiya kafedrasında yerinə yetirilmişdir.

Elmi rəhbərlər: tıbb elmləri doktoru, professor,
əməkdar elm xadimi
İsa Hüseyn oğlu İsayev

tıbb elmləri doktoru, professor
Abuzər Yusif oğlu Qaziyev

Rəsmi opponentlər: tıbb elmləri doktoru, professor
Soltan Səməd oğlu Manafov

tıbb elmləri doktoru
Əbülfəz Ağasoltan oğlu Soltanov

tıbb elmləri doktoru, professor
Abdulkərim Ahmet oğlu Coşkun

Azərbaycan Respublikasının Prezidenti yanında Ali Attestasiya Komissiyasının Azərbaycan Respublikası Səhiyyə Nazirliyi Milli Onkologiya Mərkəzinin nəzdində fəaliyyət göstərən FD 1.02 Dissertasiya şurası

Dissertasiya şurasının sədri: tıbb elmləri doktoru, professor,
əməkdar elm xadimi,
AMEA-nın həqiqi üzvü
_____ **Cəmil Əziz oğlu Əliyev**

Dissertasiya şurasının elmi katibi: tıbb üzrə fəlsəfə doktoru

_____ **Rəşad Saleh oğlu Zeynalov**

Elmi seminarın sədri: tıbb elmləri doktoru, dosent

_____ **Suzən Sabir qızı Vətənxa**

İŞİN ÜMUMİ XARAKTERİSTİKASI

Mövzunun aktuallığı və işlənmə dərəcəsi. Dayaq-hərəkət aparatının bədxassəli şişlərinin onkoloji xəstəliklərin ümumi strukturunda payı aşağı rəqəmlərlə xarakterizə edilir. Belə ki, bədxassəli şişlərlə xəstələnmə hallarının təqribən 1-2%-ni sümük sarkomaları (SS), 0,7-1%-ni isə yumşaq toxuma sarkomaları (YTS) təşkil edir. Dünyanın müxtəlif ölkə və bölgələrində bu patologiyalarla xəstələnmə göstəriciləri üzrə əhəmiyyətli fərq müşahidə edilmir və əhalinin hər 100000 nəfərinə xəstələnmə göstəriciləri aşağı rəqəmlərlə xarakterizə edilərək 1-3 arasında tərəddüd edir^{1, 2, 3}.

Qeyd etmək lazımdır ki, müasir və informativliyi yüksək olan diaqnostika metodlarının tətbiqi, eləcə də effektiv kimyəvi terapiya rejimlərinin və saxlayıcı operasiyaların tətbiqi ilə son onilliklərdə bu patologiyaların diaqnostikası və müalicəsi nəticələrində əhəmiyyətli yaxşılaşma qeydə alınsa da, SS və YTS öz klinik gediş xüsusiyyətlərinə, aqressiv gedişinə və erkən metastaz verməsinə görə, eləcə də diaqnostika və müalicə baxımından klinik onkologiyanın mürəkkəb və aktual sahələrindən biri olaraq qalır^{4, 5, 6}.

SS zamanı xəstəliyin başlanğıc mərhələsində 60-85% hallarda diaqnostik səhvə yol verilir⁷. SS və YTS-lərin aşkarlanması, şiş prosesinin yayılma dərəcəsinin təyin edilməsi üçün daha optimal diaqnosti-

¹ Qazıyev, A.Y. Azərbaycanda bədxassəli şişlərin epidemiologiyası, tibbi, demoqrafik və sosial-iqtisadi aspektləri: / – tibb elmləri doktoru dis. avtoferatı. / – Bakı, 2005. – 39 s.

² Алиев, Д.А. Заболеваемость злокачественными новообразованиями в Азербайджанской республике в 2016 году / Д.А.Алиев, Ф.А.Марданлы, Р.А. Гусейнова [и др.] // *Азербайжан Онкология Журналі*, – Bakı. – 2017. № 2, – s. 66-69.

³ Siegel, R. Cancer statistics, 2017 / R. Siegel, K. Miller, A. Jemal // *A Cancer Journal for Clinicians*, – New York: – 2017. Vol. 67(1), – p. 7-30.

⁴ Петрова, Г.В. Злокачественные новообразования костей и суставных хрящей в России / Г.В.Петрова, В.В.Старинский, О.П.Грецова // *Онкология. Журнал им. П.А. Герцена*, – Москва: – 2017. – № 6, – с. 49-52.

⁵ George, A. Early symptoms of bone and soft tissue sarcomas: could they be diagnosed earlier? / A. George, R. Grimer // *The Annals of The Royal College of Surgeons of England*, – London: – 2012. Vol. 94(4), – p.261-266.

⁶ Grimer, J. Earlier diagnosis of bone and soft-tissue tumours / J. Grimer, T. Briggs // *Journal of Bone and Joint Surgery*, – Needham: – 2010. Vol. 92, – p. 1489-1492.

⁷ Əmiraslanov, Ə.T.Sümük şişləri. / Ə.T.Əmiraslanov, A.Y.Qazıyev. – Bakı: Təbib, “Azərbaycan Ensiklopediyası” NPB, – 1997. – 480 s.

ka üsullarının araşdırılması, mövcud üsulların tətbiqinin genişləndirilməsi və sistemləşdirilməsi, həmçinin sümük və yumşaq toxumaların bədxassəli şişlərinin müxtəlif formalarının spesifik şüa diaqnostik semiotikasının aşkar edilməsi mühüm əhəmiyyət kəsb edir ^{8,9,10,11}.

Yuxarıda göstərilənlərə əsasən demək olar ki, sümük və yumşaq toxumaların bədxassəli şişlərinin diaqnostikasının optimallaşdırılması, kompleks diaqnostikada bu və ya digər müayinə metodunun yerinin və rolunun öyrənilməsi və informativ müayinə üsullarının seçilməsi müasir klinik onkologiyada böyük əhəmiyyət kəsb edir və bu vəzifənin həlli müvafiq elmi araşdırmaların genişləndirilməsini tələb edir.

Dayaq-hərəkət aparatı şişlərinin diaqnostikasında şüa diaqnostikası üsullarından, – o cümlədən, rentgenoqrafiya (RQ), kompüter tomoqrafiyası (KT), ultrasəs müayinəsi (USM) və maqnit-rezonans tomoqrafiyadan (MRT), – geniş istifadə edildiyindən, bu istiqamət prioritet olaraq daim diqqət mərkəzindədir. Bu istiqamətdə tədqiqatlar aparılsa da, kompleks diaqnostikada bu və ya digər müayinə üsulunun, xüsusilə də MRT-nin yerini və imkanlarını araşdıran tədqiqatlar kifayət qədər deyil. Buna görə, sümük və yumşaq toxuma şişlərinin MRT əlamətlərinin tədqiqi və bu patologiyaların kompleks diaqnostikasında MRT-nin yerinin və imkanlarının öyrənilməsi bizim tərəfdən aktual hesab edilmiş və hazırkı tədqiqatın aparılmasına əsas vermişdir.

Tədqiqatın obyektı və predmeti. Tədqiqat obyektini dayaq-hərəkət aparatının (sümük və yumşaq toxumaların) bəd- və xoşxassəli şişləri və şişəbənzər zədələnmələri olan 165 xəstə, tədqiqat pred-

⁸ Семенов, И.И. Методы диагностики и оценки степени распространения процесса при саркомах мягких тканей / И.И.Семенов, А.Н.Зайцев, П.И.Крживицкий [и др.] // Практическая онкология, – Санкт-Петербург: – 2013. Т.14, № 2, – с. 87–96.

⁹ Тепляков, В.В. Ошибки в диагностике и лечении сарком мягких тканей / В.В.Тепляков, А.В.Бухаров, А.Н.Урлова [и др.] // Саркомы костей, мягких тканей и опухоли кожи, – Москва: – 2012. № 1, – с. 29–35.

¹⁰ Colleen, M. FDG PET/CT of primary bone tumors / M.Colleen, H.Hubert, E. John // American Journal of Roentgenology, – Leesburg: – 2014. Vol. 202(6), – p. 521-531.

¹¹ Yücetürk, G. Prevalence of bone and soft tissue tumors / G.Yücetürk, D.Sabah, B.Keçeci [et al.] // Acta Orthopaedica Traumatologica Turcica, – İstanbul: – 2011. Vol.45 (3), – p.135-143.

metini isə dayaq-hərəkət aparatının bəd- və xoşxassəli şişləri və şişə-bənzər zədələnmələri olan xəstələrdə klinik, morfoloji və şüa (RQ, KT, USM, MRT) müayinələrinin nəticələrinin təhlili, MRT semiotikanın və MRT-nin müxtəlif rejimlərində əldə edilən siqnalların xarakteristikası təşkil etmişdir.

Tədqiqatın məqsədi və vəzifələri. Tədqiqatın məqsədi dayaq-hərəkət aparatının birincili bədxassəli şişlərinin kompleks (klinik, şüa, morfoloji) diaqnostikasında maqnit-rezonans tomoqrafiyanın yerinin və imkanlarının öyrənilməsindən ibarət olmuşdur.

Göstərilən məqsədə nail olmaq üçün aşağıdakı vəzifələrin həlli tələb olunmuşdur:

1. Dayaq-hərəkət aparatının birincili bədxassəli şişlərinin klinik və patomorfoloji səciyyələndirilməsi;

2. Dayaq-hərəkət aparatının birincili bədxassəli şişləri zamanı şişin lokalizasiyasından asılı olaraq MRT semiotikanın və MRT-nin müxtəlif rejimlərində əldə edilən siqnalların xarakterizə edilməsi və müqayisəli qiymətləndirilməsi;

3. Dayaq-hərəkət aparatının birincili bədxassəli şişlərinin şüa diaqnostik semiotikasında eyni əlamətlər üzrə MRT ilə digər şüa diaqnostikası müayinəsi üsullarının nəticələri arasında və MRT semiotikasında müxtəlif əlamətlər arasında korrelyasiya əlaqələrinin öyrənilməsi;

4. Dayaq-hərəkət aparatının birincili bədxassəli şişlərinin kompleks şüa-diaqnostik semiotikasının səciyyələndirilməsi, müxtəlif şüa diaqnostik müayinə üsullarının diaqnostik göstəricilərinin təyini və müqayisəli qiymətləndirilməsi əsasında MRT-nin informativliyinin və diaqnostik alqoritmdeki yerinin müəyyənləşdirilməsi;

5. Yumşaq toxuma sarkomalarının kompleks şüa diaqnostikasında MRT, KT və USM-nin istifadəsi imkanlarının müqayisəli qiymətləndirilməsi;

6. Şişin histoloji tipindən asılı olaraq yumşaq toxuma sarkomalarının MRT semiotikasının öyrənilməsi, MRT-nin müxtəlif rejimlərində əldə edilən siqnalların və MRT-nin informativliyinin müqayisəli xarakterizə edilməsi.

Tədqiqatın metodları. Tədqiqat işində xəstələrin ambulator müşahidə kartları, xəstəlik tarixləri, klinik müayinə, RQ, KT, USM, MRT və morfoloji müayinələrin nəticələri təhlil edilmişdir. MRT

müayinələri “Philips Achieva 1,5 Tesla” və “Philips Ingenia 1,5 Tesla” cihazları ilə həyata keçirilmişdir. Alınan nəticələrin kompüter-elektro bazası yaradılmış, hesablamalar EXCEL-2013 elektron cədvəldə və SPSS-20 proqram paketində aparılmışdır.

Müdafiyyə çıxarılan əsas müddəalar:

1. Dayaq-hərəkət aparatının birincili bədxassəli şişlərinin maqnit-rezonans tomoqrafik semiotikasının xüsusiyyətləri və əlamətlərin diaqnostik dəyəri şişin lokalizasiyasından (sümük və yumşaq toxumada) asılıdır.

2. Dayaq-hərəkət aparatının birincili bədxassəli şişləri zamanı müxtəlif şiş lokalizasiyalarında şüa diaqnostikası metodlarının diaqnostik göstəricilərinin fərqlənməsi diaqnostika prosesində bu və ya digər müayinə üsulunun seçilməsinə və tətbiqi ardıcılığına diferensialiyalı yanaşmanı tələb edir.

3. Yumşaq toxuma sarkomalarının diaqnostik alqoritmində əsas rol MRT-yə məxsusdur. Belə ki, bu lokalizasiyalı şişlərin diaqnostikasında digər şüa müayinə metodları ilə müqayisədə MRT daha yüksək informativliyə malikdir. MRT-nin aparılmasına əks-göstəriş olduqda şişin lokal təsviri üçün USM ilə kifayətlənmək olar.

Tədqiqatın elmi yeniliyi. Dayaq-hərəkət aparatının birincili bədxassəli şişləri zamanı şişin sümük və yumşaq toxumada lokalizasiyasından asılı olaraq MRT-nin müxtəlif rejimlərində əldə edilən siqnallar xarakterizə edilmiş və bəd- və xoşxassəli şişlər arasında müqayisəli qiymətləndirilmişdir. Dayaq-hərəkət aparatının birincili bədxassəli şişlərinin şüa diaqnostik semiotikasında eyni əlamətlər üzrə MRT ilə digər şüa diaqnostik müayinə üsullarının nəticələri arasında korrelyasiya əlaqələri öyrənilmişdir. Dayaq-hərəkət aparatının birincili bədxassəli şişlərinin MRT semiotikasında müxtəlif əlamətlər arasında korrelyasiya əlaqələri öyrənilmişdir. Dayaq-hərəkət aparatının birincili bədxassəli şişləri zamanı şişin lokalizasiyasından və histoloji formasından asılı olaraq şüa diaqnostikası metodlarının (RQ, KT, USM, MRT) diaqnostik göstəricilərinin tədqiqi və müqayisəli qiymətləndirilməsi əsasında bu şişlərin kompleks diaqnostikasında MRT-nin yeri müəyyənləşdirilmiş və tətbiqi imkanları öyrənilmişdir.

Tədqiqatın nəzəri və praktik əhəmiyyəti. Dayaq-hərəkət aparatının birincili bədxassəli şişlərinin kompleks diaqnostikasında

MRT-nin rolunun öyrənilməsi şişin sümükdə və yumşaq toxumada lokalizasiyasından asılı olaraq bu müayinə üsulunun tətbiqinə göstərişlərin müəyyən edilməsinə imkan vermişdir. MRT dayaq-hərəkət aparatının birincili bədxassəli şişləri zamanı şişin lokal təsvir edilməsinə, ətraf strukturlara və qonşu oynağa sirayət etməsini aydınlaşdırmağa, regionar limfa düyünlərinin vəziyyətini qiymətləndirməyə və beləliklə, bədxassəli şiş prosesinin geniş xarakteristikasının verilməsinə imkan yaradır. Aparılan tədqiqat yumşaq toxuma sarkomaları zamanı diaqnostik informativliyinə görə MRT-nin KT və USM-ni əhəmiyyətli dərəcədə üstələməsini göstərmişdir ki, bu vəziyyət də MRT-nin göstərilən lokalizasiyalı şişlər zamanı geniş tətbiqini zəruriləşdirir. Qeyd edilənlər bu lokalizasiyalı sarkomaların diferensial diaqnostikasında, eləcə də planlaşdırılan cərrahi əməliyyatın həcmi-nin seçilməsində və aparılan müalicənin effektivliyinin qiymətləndirilməsində MRT-nin istifadəsini zəruriləşdirir.

Tədqiqatın aprobasiyası. Dissertasiya işinin əsas materialları və nəticələri Bakı Dövlət Universiteti nəzdində tibb fakültəsinin yaradılmasının 100 illik yubileyinə həsr edilmiş “Təbabətin aktual problemləri 2019” beynəlxalq elmi-praktik konfransında (Bakı, aprel 2019), əməkdar elm xadimi, professor Tamerlan Əziz oğlu Əliyevin anadan olmasının 100 illiyinə həsr olunmuş “Təbabətin aktual problemləri-2021” mövzusunda Beynəlxalq elmi-praktik konqresində (Bakı, oktyabr 2021), Azərbaycan Tibb Universitetinin Onkologiya, Şüa diaqnostikası və terapiyası, Sitologiya, embriologiya və histologiya, III Cərrahi xəstəliklər kafedralarının və Onkoloji klinikasının əməkdaşlarının 29 dekabr 2021-ci il tarixdə birgə keçirilən kafedralararası iclasında ilkin müzakirədə və Milli Onkologiya Mərkəzinin nəzdində fəaliyyət göstərən FD 1.02 Dissertasiya şurasının 3225.01 – “Şüa diaqnostikası və terapiyası” və 3224.01 – “Onkologiya” ixtisasları üzrə elmi seminarların 11 may 2022-ci il tarixdə keçirilən birgə iclasında (Protokol № 1) məruzə və müzakirə edilmişdir.

Tədqiqat nəticələrinin tətbiqi. Tədqiqatın nəticələri Naxçıvan Diaqnostika-Müalicə Mərkəzi Publik Hüquqi şəxsinin praktik fəaliyyətində tətbiq olunur və ATU-nun şüa diaqnostikası və terapiyası kafedrasının tədris prosesində istifadə olunur.

Dissertasiya işinin yerinə yetirildiyi təşkilat. Tədqiqat işi Azərbaycan Tibb Universitetinin Onkologiya kafedrasında yerinə yetirilmişdir.

Nəşrlər. Dissertasiyanın mövzusu üzrə 16 elmi iş, o cümlədən 7 məqalə və 9 tezis çap edilmişdir.

Dissertasiyanın strukturu və həcmi. Dissertasiya girişdən (10.557 işarə), ədəbiyyat icmalına dair fəsildən (54.207 işarə), tədqiqatın material və metodları fəslindən (11.990 işarə), şəxsi tədqiqatları əhatə edən 3 fəsildən (32.092 + 56.224 + 19.563 işarə), alınmış nəticələrin müzakirəsi fəslindən (18.647 işarə), nəticələr, praktik tövsiyələr (4.657 işarə) bölmələrindən və istifadə edilmiş ədəbiyyat siyahısından ibarətdir. Dissertasiya 19 cədvəl, 48 şəkil və 13 qrafiklə illüstrasiya olunmuşdur. Ədəbiyyat siyahısı 161 mənbədən ibarətdir. Dissertasiya işinin həcmi kompüter çapı ilə 184 səhifədən və 207.937 işarədən ibarətdir.

TƏDQIQATIN MATERIAL VƏ METODLARI

Hazırkı tədqiqata Azərbaycan Tibb Universitetinin Onkoloji Klinikasında müayinə və müalicə olunmuş 165 dayaq-hərəkət aparatının (sümük və yumşaq toxumalar) bəd- və xoşxassəli şişləri və şişəbənzər zədələnmələri olan xəstələrin materialları daxil edilmişdir. Xəstələrin müəyyən hissəsində şüa diaqnostikası müayinələri, o cümlədən MRT müayinəsi Naxçıvan Muxtar Respublika xəstəxanasının şüa diaqnostikası şöbəsində aparılmışdır. Tədqiqat həm retrospektiv, həm də prospektiv aparılmışdır.

Xəstələr sümük (92 xəstə – 55,7%) və yumşaq toxuma (73 xəstə – 44,3%) patologiyaları olmaqla 2 qrupa bölünmüşdür. Hər iki qrupda özlüyündə əsas (sümük sarkomaları və yumşaq toxuma sarkomaları) və müqayisə qrupları (sümüyün xoşxassəli şişləri və şişəbənzər törəmələri, yumşaq toxumaların xoşxassəli şişləri) olaraq iki yerə bölünmüşdür.

Tədqiqat işində klinik müayinə, RQ, KT, USM, MRT, həmçinin morfoloji müayinələr aparılmışdır.

Tədqiqata daxil olan xəstələrdən toplanmış anamnestic məlumatlar, eləcə də ağrının və palpasiya olunan şişin xarakteristikasına görə klinik əlamətlər təhlil edilmişdir.

Tədqiqata daxil olan xəstələrdən 124-də (75,2±3,4%) RQ, 78-də (47,3±3,9%) KT, 85-də (51,5±3,9) MRT, 73-də (44,2±3,9%) USM tətbiq edilmişdir.

Rentgenoloji müayinələr digital “AQFA CR-25.0” qurğusu ilə təchiz olunmuş “Ekonet medical” və FLEXAVISION SHIMADZU adlı rəqəmsal rentgen-diaqnostik cihazlar vasitəsi ilə aparılmışdır. Düz, yan və çəp standart proyeksiyalarda rentgenoqrafiya həyata keçirilmişdir. Rentgenoqrafiya müayinəsi vasitəsi ilə patoloji ocaq aşkar edilmiş, törəməni xarakterizə edən əlamətlər, o cümlədən törəmənin lokalizasiyası, şiş ocaqlarının sayı, şişin forması, konturu, perios-tal reaksiya, ətraf toxumadakı dəyişikliklər, sümük iliyinin vəziyyəti təhlil edilmişdir.

KT “Toshiba Asteion” aparatında aparılmışdır. KT 2-8 mm qalınlıqlı (ehtiyac olduqda qalınlıq 2-4 mm arasında), 20-35 kəsik olmaqla aparılmışdır. Kompüter tomoqrafiya müayinəsi vasitəsi ilə həm törəmənin forma, ölçü, vəziyyət, strukturu, ətraf toxumaların vəziyyəti qiymətləndirilmiş, həm də Hounsfield əmsalının (HU) hesablanması ilə sıxlığı təyin edilmişdir.

USM müayinə “Medison”, “SDR-1550 Philips” və “Toshiba” universal exoskaner cihazları vasitəsi ilə həyata keçirilmişdir. Bu metod yumşaq toxumaların müayinəsində istifadə edilmişdir. Bu müayinə vasitəsi ilə patoloji prosesin ölçüsü, forması, konturu, strukturu öyrənilmiş, exogenliyin dəyərləndirilməsi hesabına isə törəmənin xarakteri təyin edilmişdir. USM-in köməyi ilə həmçinin regionar limfa düyünlərinin vəziyyəti qiymətləndirilmişdir.

MRT müayinələri “PhilipsAchieva 1,5 Tesla” və “Philips Ingenia 1,5 Tesla” cihazları ilə həyata keçirilmişdir. Müayinədə şişin yerləşdiyi lokalizasiyanın aksial, koronal, sagital T1, T2, STIR, PD rejimləri kontrastlı və kontrastsız tətbiq edilmişdir.

MRT müayinəsi vasitəsi ilə şiş ocaqlarının sayı, şişin forması, ölçüsü, konturu, sərhəddi, strukturu, ətraf toxumaların vəziyyəti qiymətləndirilərək təhlil edilmişdir.

Tədqiqatda müvafiq morfoloji müayinələr aparılmışdır. Kəsiklərin boyanması üçün aşağıdakı metodlar tətbiq olunmuşdur: hematoksilin-eozin, van-Gizon üsulu ilə hematoksilin-pikrofuksin, metil göyü-eozin, buferləşdirilmiş 0,05%-litionin, toluidin abısı.

Mikropreparatlara baxış Motic (Almaniya) mikroskopunda həyata keçirilmiş, müvafiq təhlil və diferensial diaqnostika aparılmışdır.

Tədqiqatın nəticəsində əldə edilmiş alınmış rəqəm göstəriciləri variasiya (orta göstəricilər), diskriminant (Pearson Chi-Square, diaqnostik testlər) və korrelyasiya (ρ -Spearman) analiz üsullarının tətbiqi ilə EXCEL-2010 elektron cədvəlində və SPSS-20 paket proqramında aparılmışdır.

TƏDQIQATIN NƏTİCƏLƏRİ VƏ ONLARIN MÜZAKİRƏSİ

Dayaq-hərəkət aparatının birincili bədxassəli şişlərinin obyektiv klinik əlamətlərindən diaqnostik dəyəri yüksək olanlar aşağıdakılar olmuşdur: SS üzrə – palpasiya olunan şişin ağırlı olması (əsas və müqayisə qruplarında rastgəlmə tezliyi müvafiq olaraq 42,4% və 3,8%; $\chi^2=14,27$; $p=0,001$), şişin səthinin kələ-kötür (72,7% və 23,1%; $\chi^2=19,74$; $p<0,001$), formasının qeyri-düzgün (71,2% və 19,2%; $\chi^2=21,175$; $p<0,001$), konturlarının dəqiq olması (72,7% və 46,2%; $\chi^2=6,824$; $p=0,033$), ətraf funksiyasının pozulması (62,1% və 7,7%; $\chi^2=20,06$; $p<0,001$); YTS üzrə – palpasiya olunan şişin ağırlı olması (40,7% və 10,5%; $\chi^2=6,027$; $p=0,049$), şişin məhdud hərəkətli (74,1% və 31,6%; $\chi^2=18,96$; $p<0,001$), konsistensiyasının bərk-elastic (64,8% və 47,4%; $\chi^2=19,678$; $p=0,001$), səthinin kələ-kötür (72,2% və 26,3%; $\chi^2=13,68$; $p=0,001$), konturlarının qeyri-dəqiq olması (77,8% və 21,1%; $\chi^2=21,68$; $p<0,001$).

Tədqiqata daxil edilmiş xəstələrdə patoloji materialların makroskopik və mikroskopik təhlili aparılmış, şiş zədələnməsinin histoloji forması müəyyənləşdirilərək diaqnoz histoloji olaraq təsdiq edilmişdir. Xəstələr 4 qrupa bölünmüşdür. I qrupa (SS – əsas qrup) osteosarkomalı 21 (12,7%), parosteal osteosarkomalı 2 (1,2%), nəhəng-hüceyrəli şişi olan 16 (9,7%), Yüngül sarkomalı 7 (4,2%), sümüyün primitiv neyroektodermal şişi olan (PNET) 4 (2,4%), sümüyün bədxassəli limfoması olan 3 (1,8%), xondrosarkomalı 8 (4,8%), sümüyün bədxassəli FHS-si olan 5 (3,0%); II qrupa (sümüyün xoşxassəli şişləri və şişəbənzər törəmələri – müqayisə qrupu) osteoid-osteomalı 6 (3,6%), sümük sisti olan 6 (3,6%), xondromiksoid fibromalı 1 (0,6%), osteoxondromalı 10 (6,1±1,9%), fibroz displaziyası olan 3

(1,8%); III qrupa (YTS – əsas qrup) yumşaq toxumanın bədxassəli FHS-si olan 28 (17%), sinovial sarkomalı 11 (6,7%), liposarkomalı 4 (2,4%), rabdomiosarkomalı 5 (3,0%), digər bədxassəli mezenximal şişi olan 6 (3,6%), IV qrupa (yumşaq toxumaların xoşxassəli şişləri - müqayisə qrupu) hemangiomalı 4 (2,4%), fibromatozlu 3 (1,8%), elastofibromalı 1 (0,6%), lipomalı 8 (4,8%), şvannomalı 3 (1,8%) xəstə daxil edilmişdir.

Tədqiqata daxil edilən xəstələrdə şüa diaqnostik müayinələr aparılaraq şüa diaqnostik semiotika öyrənilmiş və nəticələr təhlil edilmişdir. Yumşaq toxuma patologiyalı xəstələrin hamısında USM tətbiq edilmişdir. Bədxassəli şişlərin exogenliyi adətən aşağı (hipoexogen – 53,7±6,8% hallarda) və ya qarışıq (25,9±6% hallarda) olmuş, az hallarda anexogen (16,7±5,1%), nadir hallarda hiperexogen (1,9±1,8%) və izoexogen (1,9±1,8%) olmuşdur; xoşxassəli proseslər zamanı 63,2±11,1% hallarda hipoxogen, 5,3±5,1% hallarda qarışıq exogenlikli, 10,5±7,0% hallarda anexogen, 15,8±8,4% hallarda hiperexogen, 5,3±5,1% hallarda izoexogen mənzərə aşkar edilmiş, qruplar arasında statistik dürüst fərqli nəticə əldə edilməmişdir ($p=0,059$). Patoloji ocaqda damar rəsminin güclənməsi əlaməti YTS-li xəstələrin 16,7±5,1%, müqayisə qrupuna aid olan xəstələrin isə 10,5%±7,0%-də müəyyən edilmişdir ($p=0,787$).

Tədqiqata daxil olan SS-li xəstələrdən 26-da (39,4±6%), sümük patologiyasının müqayisə qrupuna aid olan xəstələrin 11-də (42,3±9,7%), YTS-li xəstələrin 39-da (72,2±6,1%), yumşaq toxuma patologiyasının müqayisə qrupuna aid olan xəstələrin 9-da (47,4±11,5%) MRT tətbiq edilmişdir.

Tədqiqata daxil olan xəstə qruplarının MRT semiotikasının müqayisəli xarakteristikası aparılmış və aşağıdakı nəticələr əldə edilmişdir.

SS-li xəstələrdən yalnız 1-də (3,8±3,8%), YTS-li xəstələrdən 2-də (5,1±3,5%), müqayisə qrupuna aid olan xəstələrdən 2-də (22,2±13,9%) patoloji proses çoxsaylı ocaq şəklində aşkarlanmışdır. Belə ki, bu göstərici üzrə həm sümük patologiyalarında ($p=0,510$), həm də yumşaq toxuma patologiyalarında ($p=0,094$) qruplar arasında statistik dürüst fərqləndirilməmişdir.

SS-nin ölçüsü 2,6-20 sm (orta ölçü – 9,2 sm), YTS-nin ölçüsü

2,5-31,5 sm (orta ölçü – 7,82±0,79 sm) arasında tərəddüd etmişdir.

SS-li xəstələrdən 2-də (7,7±5,2%) patoloji ocağın konturu hamar, 24-də (92,3±5,2%) kələ-kötür, müqayisə qrupuna aid xəstələrdən 7-də (63,6±14,5%) hamar, 4-də (36,4±14,5%) kələ-kötür ($\chi^2=13,142$; $p<0,001$), YTS-li xəstələrdən 12-də (30,8±7,4%) hamar, 25-də (64,1±7,7%) kələ-kötür, müqayisə qrupuna aid olan xəstələrdən 3-də (33,3±15,7%) hamar, 6-da (66,7±15,7%) kələ-kötür olmuşdur ($\chi^2=0,484$; $p=0,785$). Patoloji ocağın konturu dəqiq və qeyri-dəqiq olaraq da bölünmüşdür. Bu əlamətlər müvafiq olaraq SS-li xəstələrdən 11 (42,3±9,7%) və 15 (57,7±9,7%) xəstədə, müqayisə qrupunda 9 (81,8±11,6%) və 2 (18,2±11,6%) ($\chi^2=4,859$; $p=0,028$), YTS-li xəstələrdən 33 (84,6±5,8%) və 6 (15,4±5,8%), müqayisə qrupunda 6 (66,7±15,7%) və 3 (33,3±15,7%) xəstədə ($\chi^2=1,546$; $p=0,214$) izlənilmişdir.

Patoloji ocağın formasının SS-li xəstələrdən 4-də (15,4±7,1%) oval və ya girdə, 22-də (84,6±7,1%) qeyri-düzgün, müqayisə qrupunda 8 (72,7±13,4%) xəstədə oval və ya girdə, 3 (27,3±13,4%) xəstədə qeyri-düzgün ($\chi^2=11,599$; $p=0,001$), YTS-li xəstələrdən 17-də (43,6±7,9%) oval və ya girdə, 17-də (43,6±7,9%) qeyri-düzgün, 5-də (12,8±5,4%) multilobulyar, müqayisə qrupunda 4 (44,4±16,6%) xəstədə oval və ya girdə, 3 (33,3±15,7%) xəstədə qeyri-düzgün, 2 (22,2±13,9%) xəstədə multilobulyar olduğu müşahidə edilmişdir ($\chi^2=0,629$; $p=0,730$).

MRT-də (T2 siqnal intensivliyi ilə) aşkarlanmış şişin strukturu həm SS zamanı (19 xəstə - 73,1±8,7%), həm də YTS zamanı (24 xəstə - 61,5±7,8%) xəstələrin əksəriyyətində heterogen olmuşdur. Müqayisə qruplarında isə homogen və heterogen törəmələrin rastgəlmə tezliyi bir-birinə yaxın olmuşdur; belə ki, sümük patologiyalarının müqayisə qrupunda müvafiq olaraq bu göstəricilər 6 (54,5±15%) və 5 (45,5±15%), yumşaq toxuma patologiyalarının müqayisə qrupunda isə 4 (44,4±6,6%) və 5 (55,6±6,6%) təşkil etmişdir. Lakin nə sümük patologiyaları ($p=0,108$), nə də yumşaq toxuma patologiyaları üzrə ($p=0,741$) qruplar arasında statistik dürüst fərq izlənilməmişdir.

Şişin strukturundakı dəyişikliklər həmçinin (T2 siqnal intensivliyi ilə) nekrotik prosesin izlənilməsinə əsasən də qruplaşdırılmışdır. SS-li xəstələrdən 10-da (38,5±9,5%) nekroz ilə, 7-də (26,9±8,7%)

nekrozsuz, 9-da (34,6±9,3%) qarışıq tipli dəyişiklik, müqayisə qrupuna aid olan xəstələrdə 5 (45,5±15%) nekroz ilə, 6 (54,5±15,0%) nekrozsuz dəyişiklik izlənilmiş, qarışıq tipli dəyişikliyə isə rast gəlinməmişdir; YTS-li xəstələrdən 7-də (17,9±6,1%) nekroz ilə, 13-də (33,3±7,5%) nekrozsuz, 19-da (48,7±8%) qarışıq tip dəyişiklik, müqayisə qrupuna aid olan xəstələrdən 1-də (11,1±10,5%) nekroz ilə, 6-da (66,7±15,7%) nekrozsuz, 2-də (22,2±13,9%) qarışıq tip dəyişiklik aşkarlanmışdır.

YTS-li xəstələrin 9-da (23,1±6,7%), müqayisə qrupuna aid olan xəstələrin isə 2-də (22,2±13,9%) patoloji ocaqda damar rəsmi-nin güclənməsi müəyyən edilmişdir.

SS-lı xəstələrdən 16-da (61,5±9,5%) periostal reaksiyaya rast gəlinmiş, 19-da (73,1±8,7%) kortikal qatda dəyişiklik, 11-də (42,3±9,7%) sümük iliyində dəyişiklik, 8-də (30,8±9,1%) patoloji sınıq izlənilmişdir. Müqayisə qrupunda isə bu göstəricilər müvafiq olaraq 3 xəstə – 27,3±13,4%, 9 xəstə – 81,8±11,6%, 3 xəstə – 27,3±13,4%, təşkil etmiş, patoloji sınıq isə izlənilməmişdir.

Patoloji prosesin yumşaq toxuma komponenti SS zamanı 18 xəstədə (69,2±9,1%), müqayisə qrupunda isə 1 xəstədə (9,1±8,7%) rast gəlinmişdir ($\chi^2=11,191$; $p=0,001$). Patoloji prosesin sümüyə invaziyası YTS zamanı 10 xəstədə (25,6±7,0%) rast gəlinmiş, müqayisə qrupunda isə bu hal izlənilməmişdir.

SS və YTS zamanı qonşu oynağa invaziya müvafiq olaraq xəstələrdən 7-də (26,9±8,7%) və 4-də (10,3±4,9%), regional limfa düyünlərinin böyüməsi 7-də (26,9±8,7%) və 11-də (28,2±7,2%), damar-sinir dəstəsinə kompressiya 4-də (15,4±7,1%) və 4-də (10,3±4,9%) izlənilmiş, damar-sinir dəstəsinə invaziya isə yalnız SS-li 1 xəstədə (3,8±3,8%) müşahidə edilmişdir.

MRT-nin müxtəlif rejimlərində əldə edilən siqnallara görə sümük sarkomaları (T1-də 96,2±3,8% hipointens, T2 və proton sıxlıqlı rejimlərdə 92,3±5,2% hiperintens) ilə müqayisə qrupu (T1-də 90,9±8,7% hipointens, T2 və proton sıxlıqlı rejimlərdə 81,8±11,6% hiperintens) arasında əhəmiyyətli fərq aşkarlanmamışdır ($p>0,05$), lakin yumşaq toxuma sarkomaları (T1-də 97,4±2,5% hipointens, T2-də 74,4±7,0% hiperintens, proton sıxlıqlı rejimdə isə 15,4±5,8% hipointens və 79,5±6,5% hiperintens) ilə müqayisə qrupunda əldə edilən

nəticələr (T1-də $11,1 \pm 10,5\%$ hipointens, T2-də $55,6 \pm 16,6\%$ hiperintens və $44,4 \pm 16,6\%$ hipointens, proton sıxlıqlı rejimdə isə $55,6 \pm 16,6\%$ hipointens və $44,4 \pm 16,6\%$ hiperintens) bir-birindən – T1 rejimində ($\chi^2=37,228$; $p<0,001$) və proton sıxlıqlı rejimdə ($\chi^2=6,842$; $p=0,033$) statistik dürüstlüklə fərqlənmişdir (cədvəl 1).

Cədvəl 1

MRT-nin müxtəlif rejimlərində əldə olunan siqnal intensivliyinin xəstə qrupları arasında müqayisəsi

Əlamətlərin xarakteristikası		Sümük toxuması			Yumşaq toxuma		
		Əsas qrup	Müqayisə qrupu	χ^2 ; p	Əsas qrup	Müqayisə qrupu	χ^2 ; p
T1 ağırılıqlı rejim	Hipointens	25 96,2%	10 90,9%	$\chi^2=0,416$; $p=0,519$	38 97,4%	1 11,1%	$\chi^2=37,228$; $p<0,001$
	İzointens	1 3,8%	1 9,1%		1 2,6%	2 22,2%	
	Hiperintens	–	–		–	6 66,7%	
T2 ağırılıqlı rejim	Hipointens	2 7,7%	2 18,2%	$\chi^2=0,882$; $p=0,348$	8 20,5%	4 44,4%	$\chi^2=2,502$; $p=0,286$
	İzointens	–	–		2 5,1%	–	
	Hiperintens	24 92,3%	9 81,8%		29 74,4%	5 55,6%	
Proton sıxlıqlı rejim	Hipointens	2 7,7%	2 18,2%	$\chi^2=0,882$; $p=0,348$	6 15,4%	5 55,6%	$\chi^2=6,842$; $p=0,033$
	İzointens	–	–		2 5,1%	–	
	Hiperintens	24 92,3%	9 81,8%		31 79,5%	4 44,4%	

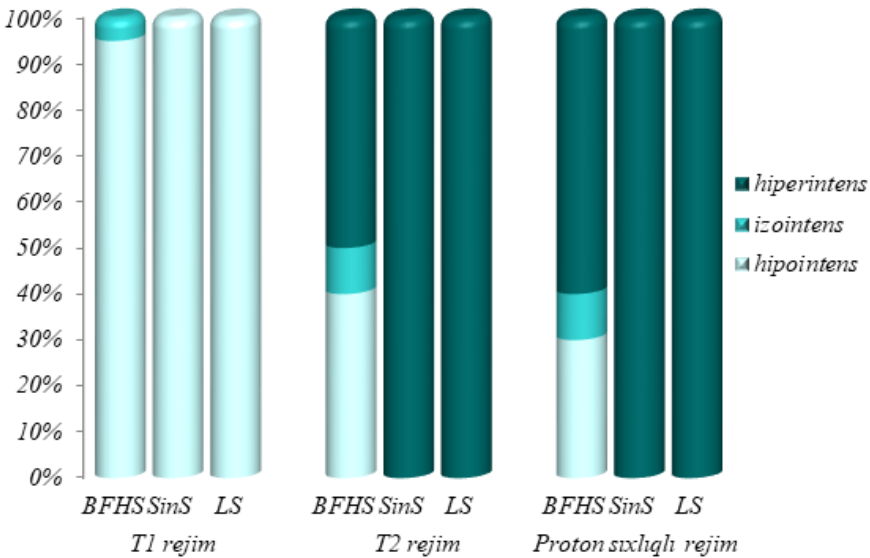
SS və YTS zamanı müxtəlif histoloji formalı şişlərin MRT semiotikasının müqayisəli xarakteristikası zamanı aşağıdakı nəticələr əldə edilmişdir.

Osteogen sarkoma zamanı T1 rejimində xəstələrin əksəriyyətində ($85,7 \pm 13,2\%$) törəmədən hipointens, T2 və proton sıxlıqlı rejimlərdə xəstələrin hamısında hiperintens siqnal əldə edilmişdir.

Nəhənghüceyrəli şiş zamanı T1 rejimində xəstələrin hamısında hipointens siqnal əldə edilmiş, T2 və proton sıxlıqlı rejimlərdə əksər xəstələrdə ($77,8 \pm 13,9\%$) hiperintens siqnal əldə edilmişdir.

Sümük iliyinin bədxassəli şişləri (Yuinq sarkoması, PNET, sümüyün bədxassəli limfoması) zamanı xəstələrin hamısında T1 rejimində hipo-, T2 və proton sıxlıqlı rejimlərdə hiperintens signal əldə edilmişdir.

Yumşaq toxumanın bədxassəli FHS-si zamanı xəstələrin əksəriyyətində (95,0±4,9%) törəmədən T1 rejimində hiposignal əldə edilmiş, T2 (hipointens – 40,0±11,0%, hiperintens – 50,0±11,2%) və proton sıxlıqlı rejimlərdə (hipointens – 30,0±10,2% hiperintens – 60,0±11,0%) nəticələrin bir-birinə yaxın olduğu izlənilmişdir, sinovial sarkoma və liposarkoma zamanı isə xəstələrin hamısında (100%) T1 rejimində törəmədən hipo-, T2 və proton sıxlıqlı rejimlərdə hiperintens signal əldə edilmişdir (qrafik 1).



Qeyd: BFHS – bədxassəli fibroz histiositoma;
SinS – sinovial sarkoma; LS - liposarkoma

Qrafik 1. Yumşaq toxumaların müxtəlif histoloji formalı bədxassəli şişlərinin MRT semiotikasının müqayisəli xarakteristikası

Bəzi xəstələrdə kontrastlı müayinə tətbiq edilmişdir. SS-li xəstələrdən 4 nəfərdə (66,7±19,2%), sümük patologiyasının müqayisə qrupuna aid olan xəstələrdən 3 nəfərdə (60±21,9%), YTS-li 5 nəfərdə

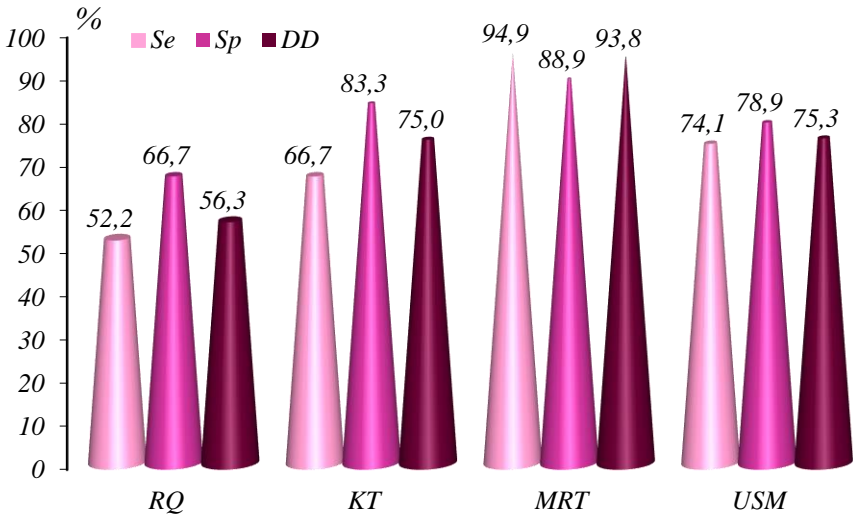
(83,3±15,2%), yumşaq toxuma patologiyasının müqayisə qrupuna aid olan xəstələrdə isə bu metodun tətbiq edildiyi hər iki xəstədə 100% heterogen kontrastlaşma izlənmişdir.

SS və YTS zamanı törəmənin MRT-də izlənən xüsusiyyətlərinin bir-biri ilə əlaqəsi və korrelyasiya əmsalı hesablanmışdır. SS zamanı MRT müayinəsində aşkarlanan törəmənin ölçüsü ilə onun konturunun kələ-kötür ($r=0,573$, $p<0,01$), formasının qeyri-düzgün ($r=0,601$, $p<0,01$), strukturunun heterogen olması ($r=0,366$, $p<0,05$), həmçinin periostal reaksiyanın ($r=0,448$, $p<0,01$), kortikal qatda dəyişikliyin ($r=0,367$, $p<0,05$), patoloji sınıqların ($r=0,351$, $p<0,05$), yumşaq toxuma komponentinin ($r=0,464$, $p<0,01$), regional limfa düyünlərində dəyişikliyin ($r=0,388$, $p<0,05$) izlənilmə tezliyi arasında düz korrelyasiya əlaqələri aşkarlanmışdır. Bu qanunauyğunluq şişin ölçüsü artdıqca göstərilən əlamətlərin daha qabarıq şəkildə özünü büruzə verdiyini göstərmişdir.

Dayaq-hərəkət aparatının birincili bədxassəli şişlərinin şüa diaqnostik semiotikasının səciyyələndirilməsində eyni əlamətlər üzrə MRT ilə digər şüa diaqnostik müayinə üsullarının nəticələri arasında korrelyasiya əlaqələrinin öyrənilməsi zamanı bir neçə eyni əlamət üzrə düz korrelyasiya əlaqələri müşahidə edilmişdir. Belə ki, adı çəkilən metod sümük sarkomalarının ölçüsü ($r=0,982$, $p<0,01$), konturu ($r=1,000$, $p<0,001$), forması ($r=1,000$, $p<0,001$), strukturu ($r=0,809$, $p<0,01$), periostal reaksiyaların yaranması ($r=0,899$, $p<0,01$) kimi şüa diaqnostik əlamətlərinin səciyyələndirilməsi görə KT ilə, yumşaq toxuma sarkomalarının ölçüsü ($r=0,879$, $p<0,01$), konturu ($r=0,754$, $p<0,01$), forması ($r=0,840$, $p<0,01$), strukturu ($r=0,517$, $p<0,01$), damar rəsmninin dəyişilməsi ($r=0,627$, $p<0,01$) kimi şüa diaqnostik əlamətlərin səciyyələndirilməsinə görə isə USM ilə uyğunluq təşkil etmişdir.

Müayinə metodları vasitəsi ilə qoyulmuş diaqnozların histoloji müayinənin nəticəsi ilə təsdiq və ya inkar edilməsinə əsasən diaqnostik göstəricilər hesablanmış, onların informativliyi təyin edilmiş, müqayisəsi aparılmışdır. SS üçün RQ-nin effektivliyi (diaqnostik dəqiqlik göstəricisi əsasında) 65,2±5,0%, KT-ninki 90,9±3,5%, MRT-ninki 81,1±6,4% təşkil etmişdir. YTS üçün RQ-nin effektivliyi 56,3±8,8%, KT-ninki 75,0±12,1%, USM-inki 75,3±5,0%, MRT-ninki isə 93,8±3,5%

təşkil etmişdir. Qeyd etmək lazımdır ki, YTS üçün MRT-nin diaqnostik göstəriciləri (94,9±3,1% (Se), 88,9±10,5% (Sp), 93,8±3,5% (DD)) KT-dən (66,7±19,2% (Se), 83,3±15,2% (Sp), 75,0±12,1% (DD)) və USM-dən (74,1±6,0% (Se), 78,9±9,4% (Sp), 75,3±5,0% (DD)) əldə edilən göstəricilərə nisbətən böyük fərqlə üstünlük təşkil etmişdir. Bu zaman KT və USM-nin diaqnostik dəqiqliyi təxminən eyni olmuşdur. Beləliklə, YTS zamanı MRT müayinəsinin informativliyi digər müayinələrdən böyük fərqlə üstün olmuşdur. SS-nin diaqnostikası zamanı isə informativliyinə görə KT (DD - 90,9±3,5%) MRT-dən (DD - 81,1±6,4%) üstün olsa da, bu metodların diaqnostik göstəriciləri arasındakı fərq YTS-nin təyində izlənilən fərqdən az olmuşdur (qrafik 2).



Qrafik 2. Yumşaq toxuma sarkomalarının diaqnostikasında şüa müayinə metodlarının diaqnostik göstəriciləri

YTS-nin ayrı-ayrı histoloji formalarının MRT müayinəsinin diaqnostik göstəricilərinin təhlilində aşağıdakı göstəricilər alınmışdır: bədxassəli FHS zamanı MRT-nin həssaslığı (Se) 85,0±8,0%, spesifikliyi (Sp) 92,9±4,9%, diaqnostik dəqiqliyi (DD) 89,6±4,4% təşkil etmiş, sinovial sarkoma zamanı bu göstəricilər müvafiq olaraq

50,0±17,7% (Se), 87,5±5,2% (Sp), 81,3±5,6% (DD), liposarkoma zamanı isə 100,0% (Se), 95,6±3,1% (Sp), 95,8±2,8% (DD) təşkil etmişdir. Göründüyü kimi diaqnostik dəqiqlik (DD) ən yüksək liposarkomalarda qeydə alınmışdır.

Həm sümük, həm də yumşaq toxuma üçün şüa müayinə üsullarının bütün diaqnostik göstəriciləri hesablandıqdan sonra əldə edilmiş nəticələrə əsasən diaqnostik alqoritm qurulmuşdur.

RQ SS-nin diaqnostikasında ilk müraciət edilməli və sonrakı metodların seçilməsində istiqamətverici bir şüa diaqnostik müayinə üsuludur. Belə ki, bu metod tez aparıla bilən, sadə və iqtisadi cəhətdən səmərəli olub, sümük şişlərinin təhlilində ilk əlamətlərin təyin edilməsi, bunun nəticəsində isə sonrakı taktikanın seçilməsi üçün xüsusi əhəmiyyətə malikdir. Sonrakı mərhələdə KT müayinə üsulundan istifadə edilməlidir.

MRT KT-yə alternativ olaraq SS zamanı törəmənin qonşu oynağa invaziyasının və damar-sinir dəstəsinə kompressiyasının təyini məqsədilə istifadə edilməlidir. Bu vəziyyət xüsusilə KT vasitəsilə şişin göstərilən ətraf strukturlara münasibətini aydınlaşdırmaq mümkün olmadıqda mühüm praktik əhəmiyyət kəsb edir. Həmçinin MRT SS zamanı şişin yumşaq toxuma komponentinin strukturunun və ətraf yumşaq toxumaların vəziyyətinin qiymətləndirməsi, eləcə də şişin sümük iliynə invaziyasının aşkarlanması və xəstəliyin mərhələsinin təyini üçün də əhəmiyyət kəsb edir.

Yumşaq toxuma şişlərinin diaqnostikasında RQ-nin istifadəsi zamanı müfəssəl məlumat almaq olmur. Tədqiqatımızın nəticələri göstərir ki, yumşaq toxuma şişlərinin rentgenoloji şəkli səciyyəvi deyildir. Yalnız azsaylı, əsasən də klinik xarakterli səciyyəvi əlamətlər yumşaq toxuma sarkomasından şübhələnməyə əsas verir. Yumşaq toxuma şişləri əzələ ilə oxşar sıxlığa malik olduğu üçün RQ vasitəsilə çətinliklə fərqləndirilir.

Yumşaq toxuma törəməsi şübhəsi olan xəstələrdə ilk seçim metodu USM olmalıdır. Sonrakı mərhələdə isə MRT tətbiq edilməlidir. Tədqiqatımızın nəticəsinə əsasən əksər YTS-lər MRT-də T1 rejimində hipointens, T2 və proton sıxlıqlı rejimlərdə hiperintens olur. YTS-nin diaqnostikasında USM ilə KT-nin diaqnostik dəqiqliyi təxminən

eyni olduğu üçün, MRT müayinəsinin aparılmasına əks-göstəriş olduqda şişin lokal təsvirinin, həmçinin solid-sistik diferensiasiyanın asan və tez yerinə yetirilən, iqtisadi cəhətdən səmərəli metod olaraq USM ilə aparılması məqsədəuyğundur.

Dayaq-hərəkət aparatının birincili bədxassəli şişlərinin diaqnostik alqoritmindən istifadə edərək törəmənin klinik-morfoloji xüsusiyyətlərini əvvəlcədən proqnozlaşdırmaq olar ki, bu da müalicə taktikasının seçilməsinin planlaşdırılması məsələsinin həlli üçün əhəmiyyət kəsb edir.

NƏTİCƏLƏR

1. Dayaq-hərəkət aparatının birincili bədxassəli şişlərinin obyektiv klinik əlamətlərindən diaqnostik dəyəri yüksək olanlar aşağıdakılar olmuşdur: SS üzrə – palpasiya olunan şişin ağrılı (əsas və müqayisə qruplarında rastgəlmə tezliyi müvafiq olaraq 42,4% və 3,8%; $p=0,001$), şişin səthinin kələ-kötür (72,7% və 23,1%; $p<0,001$), formasının qeyri-düzgün (71,2% və 19,2%; $p<0,001$), konturlarının dəqiq olması (72,7% və 46,2%; $p=0,033$), ətraf funksiyasının pozulması (62,1% və 7,7%; $p<0,001$); YTS üzrə – palpasiya olunan şişin ağrılı (40,7% və 10,5%; $p=0,049$), şişin məhdud hərəkətli (74,1% və 31,6%; $p<0,001$), konsistensiyasının bərk-elastik (64,8% və 47,4%; $p=0,001$), səthinin kələ-kötür (72,2% və 26,3%; $p=0,001$), konturlarının qeyri-dəqiq olması (77,8% və 21,1%; $p<0,001$) [14, 15].
2. MRT-nin müxtəlif rejimlərində əldə edilən siqnallara görə SS (T1-də $96,2\pm 3,8\%$ hipointens, T2 və proton sıxlıqlı rejimlərdə $92,3\pm 5,2\%$ hiperintens) ilə müqayisə qrupu (T1-də $90,9\pm 8,7\%$ hipointens, T2 və proton sıxlıqlı rejimlərdə $81,8\pm 11,6\%$ hiperintens) arasında əhəmiyyətli fərq aşkarlanmamışdır ($p>0,05$), lakin YTS (T1-də $97,4\pm 2,5\%$ hipointens, T2-də $74,4\pm 7,0\%$ hiperintens, proton sıxlıqlı rejimdə isə $15,4\pm 5,8\%$ hipointens və $79,5\pm 6,5\%$ hiperintens) ilə müqayisə qrupunda əldə edilən nəticələr (T1-də $11,1\pm 10,5\%$ hipointens, T2-də $55,6\pm 16,6\%$ hiperintens və $44,4\pm 16,6\%$ hipointens, proton sıxlıqlı rejimdə isə $55,6\pm 16,6\%$ hipointens və $44,4\pm 16,6\%$ hiperintens) bir-birindən – T1 rejimində

($p<0,001$) və proton sıxlıqlı rejimdə ($p<0,05$) statistik dürüstlüklə fərqlənmişdir [8, 9, 11].

3. Yumşaq toxumanın BFH-si zamanı xəstələrin əksəriyyətində ($95,0\pm 4,9\%$) törəmədən T1 rejimində hiposignal əldə edilmiş, T2 (hipointens – $40,0\pm 11,0\%$, hiperintens – $50,0\pm 11,2\%$) və proton sıxlıqlı rejimlərdə (hipointens – $30,0\pm 10,2\%$, hiperintens – $60,0\pm 11,0\%$) nəticələrin bir-birinə yaxın olduğu izlənmişdir, sinovial sarkoma və liposarkoma zamanı isə xəstələrin hamısında (100%) T1 rejimində törəmədən hipo-, T2 və proton sıxlıqlı rejimlərdə hiperintens signal əldə edilmişdir. YTS-nin ayrı-ayrı histoloji formaları arasında MRT-nin diaqnostik dəqiqliyi (DD) ən yüksək liposarkomalarda qeydə alınmışdır ($95,8\pm 2,8\%$) [1, 6, 10, 11].
4. SS zamanı MRT müayinəsində aşkarlanan törəmənin ölçüsü ilə onun konturunun kələ-kötür ($r=0,573$, $p<0,01$), formasının qeyri-düzgün ($r=0,601$, $p<0,01$), strukturunun heterogen olması ($r=0,366$, $p<0,05$), həmçinin periostal reaksiyanın ($r=0,448$, $p<0,01$), kortikal qatda dəyişikliyin ($r=0,367$, $p<0,05$), patoloji sınıqların ($r=0,351$, $p<0,05$), yumşaq toxuma komponentinin ($r=0,464$, $p<0,01$), regionar limfa düyünündə dəyişikliyin ($r=0,388$, $p<0,05$) izlənilmə tezliyi arasında düz korrelyasiya əlaqələri aşkarlanmışdır [8].
5. Dayaq-hərəkət aparatının birincili bədxassəli şişlərinin şüa diaqnostik semiotikasının səciyyələndirilməsində bir neçə eyni əlamət üzrə MRT ilə digər müvafiq şüa diaqnostik müayinə üsullarının nəticələri arasında düz korrelyasiya əlaqələri müşahidə edilmişdir. Belə ki, MRT SS-nin ölçüsü ($r=0,982$, $p<0,01$), konturu ($r=1,000$, $p<0,001$), forması ($r=1,000$, $p<0,001$), strukturu ($r=0,809$, $p<0,01$), periostal reaksiyaların mövcudluğu ($r=0,899$, $p<0,01$) kimi şüa diaqnostik əlamətlərin səciyyələndirilməsinə görə KT ilə, YTS-nin ölçüsü ($r=0,879$, $p<0,01$), konturu ($r=0,754$, $p<0,01$), forması ($r=0,840$, $p<0,01$), strukturu ($r=0,517$, $p<0,01$), damar rəsminin güclənməsi ($r=0,627$, $p<0,01$) kimi şüa diaqnostik əlamətlərin səciyyələndirilməsinə görə isə USM ilə uyğunluq təşkil etmişdir [16].
6. YTS üçün MRT-nin diaqnostik göstəriciləri ($94,9\pm 3,1\%$ (Se), $88,9\pm 10,5\%$ (Sp), $93,8\pm 3,5\%$ (DD)) KT-dən ($66,7\pm 19,2\%$ (Se),

83,3±15,2% (Sp), 75,0±12,1% (DD)) və USM-dən (74,1±6,0% (Se), 78,9±9,4% (Sp), 75,3±5,0% (DD)) əldə edilən göstəricilərə nisbətən böyük fərqlə üstünlük təşkil etmişdir. Bu zaman KT və USM-nin diaqnostik dəqiqliyi təxminən eyni olmuşdur. SS-nin diaqnostikası zamanı isə informativliyinə görə KT (DD – 90,9±3,5%) MRT-dən (DD – 81,1±6,4%) üstün olmuş, lakin bu metodların diaqnostik göstəriciləri arasındakı fərq YTS üzrə müşahidə olunan fərqdən az olmuşdur [3, 11, 13].

PRAKTİK TÖVSIYƏLƏR

1. Dayaq-hərəkət aparatının birincili bədxassəli şişləri zamanı şiş törəməsinin təhlili diaqnostik alqoritmə uyğun ardıcılıqla aparılmalıdır. Sürətli, asan və tez yerinə yetirilməsinə, eləcə də iqtisadi səmərəliliyinə görə, ilk olaraq, SS-yə şübhə olduqda rentgenoqrafiya, YTS-yə şübhə olduqda isə USM aparılmalıdır. Növbəti mərhələdə SS-nin diaqnostikasında KT, YTS-nin diaqnostikasında isə MRT istifadə edilməlidir.
2. MRT-nin KT-yə alternativ olaraq SS zamanı törəmənin qonşu oynağa invaziyasının və damar-sinir dəstəsinə kompressiyasının təyini məqsədilə istifadə edilməsi tövsiyə edilir. Bu vəziyyət xüsusilə KT vasitəsilə şişin göstərilən ətraf strukturlara münasibətini aydınlaşdırmaq mümkün olmadıqda mühüm praktik əhəmiyyət kəsb edir.
3. YTS-nin diaqnostikasında USM ilə KT-nin diaqnostik dəqiqliyi təxminən eyni olduğu üçün, MRT müayinəsinin aparılmasına əks-göstəriş olduqda, şişin lokal təsvirinin USM ilə aparılması tövsiyə edilir.
4. Dayaq-hərəkət aparatının birincili bədxassəli şişlərinin diaqnostik alqoritmindən istifadə edərək törəmənin klinik-morfoloji xüsusiyyətlərini əvvəlcədən proqnozlaşdırmaq olar ki, bu da müalicə taktikasının seçilməsinin planlaşdırılması məsələsinin həlli üçün əhəmiyyət kəsb edir.

**Dissertasiyanın mövzusu üzrə çap edilmiş
elmi işlərin siyahısı**

1. Hüseynova, A.R. Yumşaq toxumaların bədxassəli fibroz histiositomasının diaqnostikasında maqnit-rezonans tomoqrafiya // A.R.Hüseynova, A.Y.Qazıyev / Cərrahiyyə, elmi-praktik jurnal, 2018, № 4, s. 61-65
2. Hüseynova, A.R. Yumşaq toxuma şişlərinin kompleks şüa diaqnostikasında ultrasəs müayinəsinin tətbiqi // A.R.Hüseynova, A.Y.Qazıyev / Azərbaycan Tibb Jurnalı, 2019, № 1, s. 30-35
3. Hüseynova, A.R. Yumşaq toxuma sarkomalarının diaqnostikasında şüa diaqnostikası metodlarının imkanları / Azərbaycan Onkologiya Jurnalı, 2019, № 1, s.65-70
4. Hüseynova, A.R. Sümük iliynin bədxassəli şişlərinin kompleks şüa diaqnostikasında maqnit-rezonans tomoqrafiyanın imkanları // A.R.Hüseynova, A.Y.Qazıyev, A.Ə.Əmiraslanov / Tibbin görün gözü. Şüa diaqnostikasının aktual problemlərinə həsr olunmuş beynəlxalq elmi praktiki konfransın materialları, Bakı, 30-31 mart, 2019, s. 93
5. Hüseynova, A.R. Nəhənghüceyrəli şişin maqnit-rezonans tomoqrafik əlamətləri // A.R.Hüseynova, A.Y.Qazıyev / Tibbin görün gözü. Şüa diaqnostikasının aktual problemlərinə həsr olunmuş beynəlxalq elmi praktiki konfransın materialları, Bakı, 30-31 mart, 2019, s. 94
6. Hüseynova, A.R. Sinovial sarkomanın diaqnostikasında maqnit-rezonans tomoqrafiyanın rolu // A.R.Hüseynova, A.Y.Qazıyev / Bakı Dövlət Universiteti nəzdində tibb fakültəsinin yaradılmasının 100 illik yubileyinə həsr edilmiş “Təbabətin aktual problemləri 2019” beynəlxalq elmi-praktik konfransın materialları. Bakı, 18-19 aprel, 2019, s. 92
7. Hüseynova, A.R. Osteogen sarkomanın kompleks şüa diaqnostikasında maqnit-rezonans tomoqrafiyanın tətbiqi // A.R.Hüseynova, A.Y.Qazıyev / Bakı Dövlət Universiteti nəzdində tibb fakültəsinin yaradılmasının 100 illik yubileyinə həsr edilmiş “Təbabətin aktual problemləri 2019” beynəlxalq elmi-praktik konfransın materialları. Bakı, 18-19 aprel 2019, s. 93

8. Hüseynova, A.R. Sümük və yumşaq toxuma şişlərinin maqnit-rezonans tomoqrafik əlamətlərinin müqayisəli tədqiqi // A.R.Hüseynova, A.Y.Qazıyev / Azərbaycan Onkologiya Jurnalı, 2019, № 2, s. 111-116
9. Hüseynova, A.R. Sümük şişlərinin maqnit-rezonans tomoqrafik semiotikası / Azərbaycan Təbabətinin Müasir Nailiyyətləri, 2019, № 4, s. 139-144
10. Hüseynova, A.R. Liposarkomanın diaqnostikasında maqnit-rezonans tomoqrafiyanın tətbiqi // Azərbaycan Tibb Universitetinin İnsan anatomiyası və tibbi terminologiya kafedrasının yaradılmasının 100 illik yubileyinə həsr olunmuş Beynəlxalq elmi-praktik konfrans materiallarının toplusu. Nəzəri, klinik və eksperimental morfolojiya jurnalı, 2019, Cild 1, № 3-4, s. 151-152
11. Гусейнова, А.Р. Применение магнитно-резонансной томографии в диагностике опухолей мягких тканей // А.Р.Гусейнова, А.Ю.Казиев, В.А.Дадашова / Медицинские новости, 2020, № 1, стр. 72-75
12. Гусейнова, А.Р. Возможности МРТ в диагностике сарком костей // А.Р. Гусейнова, А.Ю. Казиев / Тезисы XI Съезда онкологов и радиологов стран СНГ и Евразии, 23-25 апреля 2020 г. Казань, Россия. Евразийский Онкологический Журнал. 2020, том 8, № 2. Приложение, стр. 724-725
13. Гусейнова, А.Р. Применение магнитно-резонансной томографии в комплексной лучевой диагностике сарком мягких тканей // Актуальные проблемы биомедицины-2020: Сборник тезисов XXVI Всероссийской конференции молодых ученых с международным участием. Санкт – Петербург, 26-27 марта 2020 г., стр. 444-446
14. Hüseynova, A.R. Yumşaq toxuma şişlərinin klinik-patomorfoloji səciyyətləndirilməsi // A.R.Hüseynova, A.Y.Qazıyev, H.K.Muradov / Azərbaycan Tibb Jurnalı, 2020, № 1, s. 49-56
15. Hüseynova, A.R. Dayağ-hərəkət aparatının birincili bədxassəli şişlərinin diaqnostikasında klinik əlamətlərin əhəmiyyəti // A.R.Hüseynova, A.Y.Qazıyev / Azərbaycan Tibb Universitetinin 90 illik yubileyinə həsr olunmuş “Təbabətin aktual problemləri – 2020” mövzusunda Beynəlxalq elmi-praktik konfransın material-

ları: 19-20 dekabr 2020-ci il, Bakı, Azərbaycan, səh. 49-50

- 16.** Hüseynova, A.R. Dayaq-hərəkət aparatının birincili bədxassəli şişləri zamanı MRT ilə digər şüa diaqnostik müayinələrin nəticələri arasında korrelyasion əlaqələr // A.R.Hüseynova, A.Y.Qazıyev / Əməkdar elm xadimi, professor Tamerlan Əziz oğlu Əliyevin anadan olmasının 100 illiyinə həsr olunmuş “Təbabətin aktual problemləri-2021” mövzusunda Beynəlxalq elmi-praktik konqresin materialları, 6-8 oktyabr 2021, Bakı, Azərbaycan, s. 4

İxtisarlarnın siyahısı

SS – sümük sarkomaları

YTS – yumşaq toxumaların sarkomaları

RQ – rentgenoqrafiya

KT – kompüter tomoqrafiyası

USM – ultrasəs müayinəsi

MRT – maqnit-rezonans tomoqrafiya

Se – həssaslıq

Sp – spesiflik

DD – diaqnostik dəqiqlik

FHS – fibroz histiositoma

Dissertasiyanın müdafiəsi _____ 2022-ci il tarixində saat _____ -da Azərbaycan Respublikası Səhiyyə Nazirliyi Milli Onkologiya Mərkəzinin nəzdində fəaliyyət göstərən FD 1.02 Dissertasiya Şurasının iclasında keçiriləcəkdir.

Ünvan: AZ 1122, Bakı şəh., H.Zərdabi küç., 79b

Dissertasiya ilə Azərbaycan Respublikası Səhiyyə Nazirliyi Milli Onkologiya Mərkəzinin kitabxanasında tanış olmaq mümkündür.

Dissertasiya və avtoreferatın elektron versiyaları aak.gov.az rəsmi internet saytında yerləşdirilmişdir.

Avtoreferat _____ 2022-ci il tarixində zəruri ünvanlara göndərilmişdir.

Çapa imzalanıb: 25.05.2022

Kağız formatı: 60 x 84 ¹/₁₆

Həcm: 36 486 işarə

Tiraj: 100 nüsxə